



## IMAGEN EN CARDIOLOGÍA

# Stent BeGraft Bentley® para tratamiento de coartación aórtica



## The BeGraft Bentley® stent for treatment of aortic coarctation

José Carlos Buenfil-Medina<sup>a</sup>, María Guadalupe Jiménez-Carbajal<sup>b,d,\*</sup>,  
Rogerio Santiago-Herrera<sup>c</sup> y Claudia Paola Fernández-Luna<sup>b</sup>

<sup>a</sup> Servicio de Cardiología, Hospital General Naval de Alta Especialidad, Ciudad de México, México

<sup>b</sup> Servicio de Pediatría, Hospital General Naval de Alta Especialidad, Ciudad de México, México

<sup>c</sup> Servicio de Radiología, Hospital General Naval de Alta Especialidad, Ciudad de México, México

<sup>d</sup> Centro Médico Dalinde, Ciudad de México, México

Recibido el 7 de noviembre de 2017; aceptado el 23 de febrero de 2018

Paciente femenino de 56 años de edad con hipertensión arterial sistémica en tratamiento, obesidad mórbida, hiperuricemia y diabetes mellitus tipo 2. Acudió a urgencias por dolor precordial, cefalea, diaforesis y náuseas; tensión arterial de 150/90 mmHg y pulsos distales disminuidos; diagnóstico inicial de urgencia hipertensiva. Telerradiografía de tórax con cardiomegalia (fig. 1A). El ecocardiograma transtorácico reportó aorta bivalva calcificada, doble lesión aórtica (gradiente medio 27 mmHg), coartación aórtica (gradiente máximo 69 mmHg) y función ventricular normal. Angiotomografía con doble lesión aórtica, aneurisma de aorta descendente y coartación aórtica (figs. 1B-E).

Por arteriodisección femoral derecha se realizó cateterismo cardiaco, evidenciando gradiente pico transcoartación de 60 mmHg; se descartó aneurisma aórtico (imagen compuesta por colaterales). Se implantó stent BeGraft Bentley® de 16 mm de diámetro por 58 mm de longitud

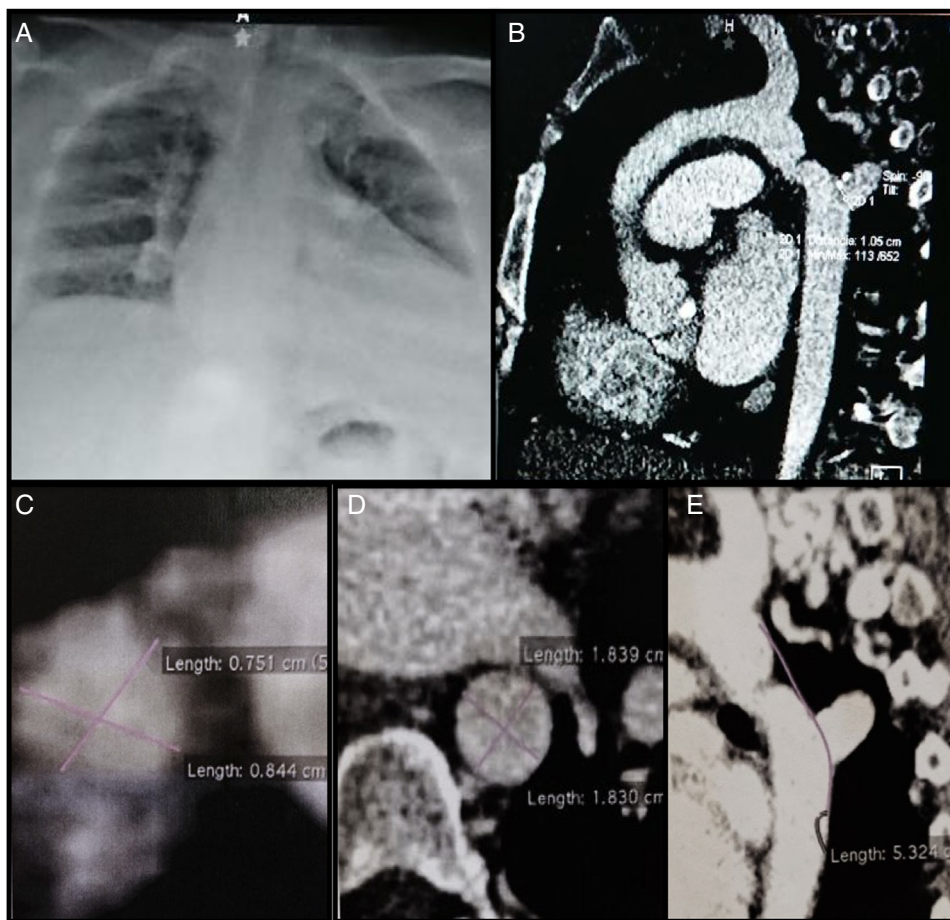
(cromo-cobalto/politetrafluoroetileno, Alemania), en sitio de coartación, con redilataciones secuenciales con balones Atlas Bard® de 18 y 22 mm (figs. 2A-G). Controles angiográficos con adecuada impactación final del stent (fig. 2H). Se egresó 24 h posteriores con mejoría clínica. A los 10 días postcateterismo, normotensa (con tratamiento farmacológico); en ecocardiograma gradiente transvalvular aórtico medio de 21 mmHg, gradiente máximo intra-stent de 16 mmHg. Resonancia magnética con permeabilidad de stent y función biventricular preservada (fig. 2I).

El sistema stent BeGraft Bentley® consiste en un stent cuya base es cromo-cobalto recubierto con politetrafluoroetileno expandido microporoso (ePTFE), que se encuentra premontado en un catéter balón con 2 marcas de platino-iridio, el binomio balón-stent se encuentra cubierto por un protector plástico fácil de introducir a través de la válvula de las vainas de ascenso, lo que impide la movilización del stent; viaja sobre guía metálica de 0,035 pulgadas<sup>1</sup>.

La presión de insuflación necesaria para los balones de diámetros de 12-14 mm es de 7 atm (nominal) a 10 atm (rotura), para balones de 16 mm es de 6 atm (nominal) a 9 atm (rotura), para balones de 18 mm es de 6 atm (nominal) a 8 atm (rotura), para balones de 20-22 mm es de 4 atm (nominal) a 6 atm (rotura) y para balones de 24 mm es de 5 atm (nominal) a 6 atm (rotura)<sup>1</sup>.

\* Autor para correspondencia. Calle Tehuantepec 251, Consultorio 105, Colonia Roma, Delegación Cuauhtémoc, Código postal 06760, Ciudad de México, México. Teléfono: +0445535557170, 41652805.

Correos electrónicos: [mgjcmed@yahoo.com.mx](mailto:mgjcmed@yahoo.com.mx), [unicardin@gmail.com](mailto:unicardin@gmail.com) (M.G. Jiménez-Carbajal).



**Figura 1** A) Radiografía de tórax con cardiomegalia a expensas de cavidades izquierdas. B-E) Angiotomografía: zona de aorta proximal al sitio coartado 19 mm, zona de coartación de 7,5 × 8 mm, zona distal al sitio coartado 18 mm.

Para el ascenso del sistema se requerirá una vaina de 9 Fr para *stent* de 12 mm, vaina de 11 Fr para *stent* de 14 y 16 mm y vaina de 14 Fr para *stent* de 18, 20, 22 y 24 mm. Las dimensiones de los *strut* de *stent* de 18, 20, 22 y 24 mm son de 0.205 mm de ancho × 0.265 mm de grosor<sup>1</sup>.

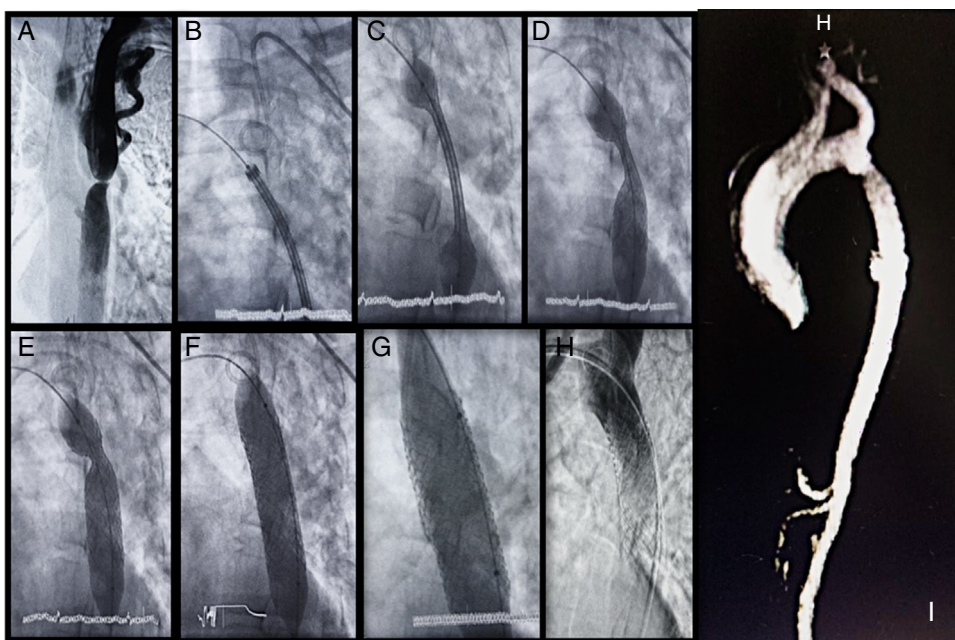
Los diámetros de los balones van desde 12 (9 Fr)-24 mm (14 Fr) y las longitudes del *stent* desde 19-59 mm<sup>1</sup>.

El primer *stent* BeGraft Bentley® implantado como tratamiento percutáneo de coartación aórtica se llevó a cabo en octubre de 2016 en Alemania en un paciente de 49 años de edad con gradiente significativo e insuficiencia cardiaca; se implantó un *stent* cubierto con diámetro de 20 mm y longitud de 48 mm, considerando tratamiento exitoso. El médico responsable del procedimiento (Profr. Dr. Piotr Kasprzak) lo consideró como un sistema que permite una alta precisión en la colocación, con adecuada fuerza radial y bajo perfil<sup>2</sup>.

En el presente manuscrito se expone un método de tratamiento intervencionista seguro y eficaz de una cardiopatía congénita frecuente<sup>3,4</sup>, diagnosticada hasta la sexta década de la vida en paciente con enfermedades crónico-degenerativas que incrementan su morbimortalidad, y a quien se implantó un *stent* que, aunque está indicado en el tratamiento de esta cardiopatía, en este caso fue usado por primera vez en México con resultado favorable.

## Financiación

No se recibió patrocinio de ningún tipo para llevar a cabo este artículo.



**Figura 2** A) Aortografía (sustracción digital de imágenes), donde se observa sitio de coartación y dilatación importante de vasos colaterales. B-F) Secuencia de localización, inicio de despliegue (con visualización de formación y borrado de escotadura en sitio de coartación), entrega e impactación en aorta con balón de *stent* BeGraft Bentley®. G) Reimpactación secuencial de *stent* con balones Atlas Bard® de 18 y 22 mm. H) Aortografía final donde se aprecia adecuada impactación, posición y permeabilidad del *stent* BeGraft Bentley®. I) Caracterización de aorta mediante angiorresonancia magnética una semana posterior al procedimiento intervencionista, sin evidencia de movilización ni reestenosis de *stent*.

## Conflicto de intereses

Los autores declaran no tener ningún conflicto de intereses.

## Bibliografía

1. Bentley Innomed GmbH. [consultado 10 Ene 2018]. Disponible en: [http://www.bentley.global/var/upload/ben328\\_brochure\\_begraftaortic.2017\\_lr\\_pages.pdf](http://www.bentley.global/var/upload/ben328_brochure_begraftaortic.2017_lr_pages.pdf)
2. VascularNews.com. [consultado 10 Ene 2018]. Disponible en: [https://o6xux43a6gs4eidym2svvhon-wpengine.netdna-ssl.com/wp-content/uploads/sites/7/2017/03/VN-CX17\\_low-res\\_EU.pdf](https://o6xux43a6gs4eidym2svvhon-wpengine.netdna-ssl.com/wp-content/uploads/sites/7/2017/03/VN-CX17_low-res_EU.pdf)
3. Hijazi ZM, Kenny DP. Covered stents for coarctation of the aorta: Treating the interventionalist or the patient? *JACC Cardiovasc Interv* 7. 2014:424-5.
4. Sohrabi B, Jamshidi P, Yaghoubi A, et al. Comparison between covered and bare Cheatham-Platinum stents for endovascular treatment of patients with native post-ductal aortic coarctation: immediate and intermediate-term results. *JACC Cardiovasc Interv*. 2014;7:416-23.