



CARTAS CIENTÍFICAS

Hipertensión pulmonar tromboembólica crónica no quirúrgica en sujeto con síndrome antifosfolípido



Non surgical chronic thromboembolic pulmonary hypertension in a subject with antiphospholipid syndrome

La hipertensión pulmonar tromboembólica crónica (HPTEC) es una entidad que constituye el grupo IV de la clasificación de hipertensión pulmonar de Niza, Francia¹. Es debida a eventos de obstrucción mecánica aguda o repetitiva de las arterias pulmonares por tromboembolia pulmonar (TEP). Se caracteriza por trombos organizados adheridos a la capa media que invaden la capa íntima de arterias elásticas pulmonares. En las formas no quirúrgicas (obstrucción distal) las lesiones obstructivas se encuentran a nivel subsegmentario del árbol vascular pulmonar, pero además se encuentra daño microvascular que recuerdan las lesiones vistas en la hipertensión arterial pulmonar, lo que justifica el tratamiento médico farmacológico¹⁻³.

La frecuencia reportada de HPTEC después de un evento de TEP aguda es variable, entre el 0.4 y 9.1%³; puede estar infradiagnosticada debido a que puede cursar en forma asintomática.

Sin tratamiento el pronóstico es pobre⁴ para la función y la vida y depende del nivel de presión pulmonar⁵. Los tratamientos son restringidos, sin embargo, de los tres que existen en la actualidad la endarterectomía pulmonar se considera resolutoria de la entidad, el tratamiento farmacológico vasodilatador pulmonar selectivo limitado a un medicamento⁶, y la angioplastia pulmonar disponible en pocos centros en el mundo.

Previo al tratamiento farmacológico con riociguat¹ (actualmente único tratamiento aceptado en guías para la HPTEC no quirúrgica)¹, fueron utilizados otros fármacos con actividad vasodilatadora pulmonar selectiva, como sildenafil VO, treprostnil SC, epoprostenol IV, bosentan VO e iloprost inhalado con resultados variables^{1,7}.

El objetivo de esta carta científica es el de presentar a un paciente con HPTEC no quirúrgica con síndrome antifosfolípido, quien a pesar de ser tratado con sildenafil (inhibidor de la fosfodiesterasa 5) tuvo deterioro clínico y de su clase funcional (CF) de forma progresiva hasta que presentó un evento de TEP aguda de repetición que fue fatal.

Se trató de un paciente masculino de 59 años de edad, originario y residente de México D.F., casado y de religión católica. Ocupación: diseñador de uniformes. Hipertensión arterial sistémica de 3 años de diagnóstico y tratado con enalapril 10 mg cada 24 h. Tabaquismo con un consumo de 10 paquetes/año. La abuela materna con historia de enfermedad vascular cerebral y la madre con trombosis retiniana.

Inició en el año 2000 con disnea en ejercicio (jugar fútbol) que fue incrementando paulatinamente. En diciembre de 2010 presentó evento de disnea súbita de pequeños esfuerzos y hemoptisis, en enero de 2011, aumento de volumen del miembro pélvico derecho, se estudió en otra unidad hospitalaria y se concluyó trombosis venosa profunda y deterioro de su CF. El ecocardiograma estimó una presión arterial pulmonar (PAP) sistólica de 56 mmHg, excursión sistólica pico del anillo tricuspídeo (TAPSE, por sus siglas en inglés) 9, acortamiento porcentual de áreas 20%, insuficiencia tricuspídea moderada y dilatación de cavidades derechas. El gamagrama pulmonar ventilatorio/perfusorio de alta probabilidad para TEP. Durante su hospitalización requirió tratamiento con dobutamina para apoyar la función ventricular. Se documentó el diagnóstico de síndrome antifosfolípido. Se egresó

Parámetro	2011-ingreso	2012	2013	2014
Escala de borg	6	4	5	7
Metros caminados	240	280	180	170
Clase funcional	3	2	3	4
BNP, pg/mL	428	343	676	1420
Acido urico, mg/dL	9.5	9.5	14.1	14.1
Bilirrubina total, mg/dL	2.4	2.5	2.7	3.1
PaO ₂ , mmHg	54	53	50	47
INR	2.6	2.9	3.0	3.1

Figura 1 Evolución de los parámetros funcionales y de laboratorio.

BNP: péptido natriurético cerebral; INR: razón internacional normalizada, PaO₂: presión arterial de oxígeno.

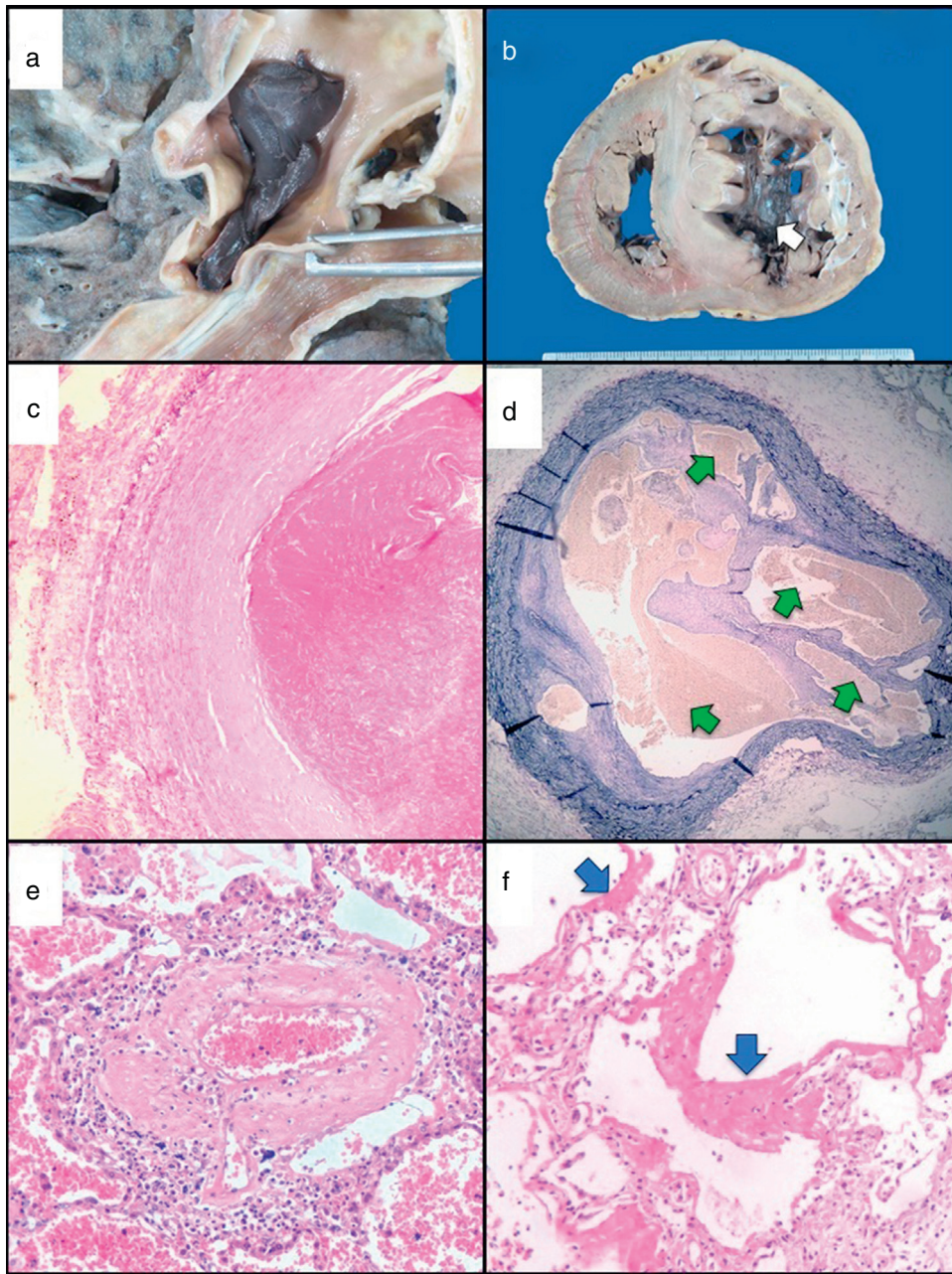


Figura 2 Imágenes de autopsia. Trombo agudo en arteria pulmonar a) y ventrículo derecho b), microfotografía de trombo agudo c) y crónico d), hipertrofia de la capa media de arteria pulmonar distal e), y pulmón con daño alveolar difuso f).

a) Trombo reciente ocluyendo rama de arteria pulmonar. b) Corazón, corte transversal, nótese la ocupación semioclusiva del VD por trombo (flecha blanca). c) Fotomicrografía del trombo reciente mostrado en la imagen a). HyE 10x. d) Corte transversal de arteria pulmonar con trombo antiguo con recanalización, nótese las múltiples luces dentro del trombo (flechas verdes) tinción de Verhoeff-van Gieson 10x. e) Rama distal de arteria pulmonar con hipertrofia de la media (arteriopatía pulmonar hipertensiva), HyE 25x. f) Pulmón con daño alveolar difuso, presencia de membranas hialinas (flechas azules), HyE 25x.

con anticoagulación oral. Se realizó cateterismo cardiaco derecho e izquierdo, que mostró la presión de aurícula derecha 30 mmHg, PAP sistólica 100 mmHg, diastólica 25 mmHg, media 54 mmHg, presión de oclusión arterial pulmonar 10 mmHg, ventrículo izquierdo 122/10 mmHg, gasto cardiaco 3.6 lat/min, índice cardiaco 1.96 lat/min/m², resistencias vasculares pulmonares

977 dyn/sec/cm⁵. Al final se colocó filtro en vena cava inferior. La coronariografía se informó sin lesiones. La angiografía pulmonar con oclusión de rama superior izquierda y oligohemia del ápex, presencia de bandas en ambos pulmones e imagen en árbol de navidad bilateral. Se le definió el diagnóstico de HPTEC no quirúrgica (obstrucción distal).

Se muestra el comportamiento anual de su caminata de 6 min y laboratorios (fig. 1). Grupo sanguíneo A+. Se le dio tratamiento con sildenafil 20 mg cada 8 h sin respuesta, por lo que se incrementó a 40 mg cada 8 h con presencia de efectos secundarios como cefalea. Se agregó además digoxina VO 0.25 mg, espironolactona VO 25 mg, acenocumarol VO 4 mg todos ellos cada 24 h, furosemida VO 20 mg cada 12 h

Su evolución fue hacia el deterioro progresivo de su CF, así como la presencia de congestión venosa sistémica. Estando en su casa presentó hemoptisis con inestabilidad hemodinámica, síncope y broncoaspiración. Requirió intubación endotraqueal. Se agregó acidosis metabólica y choque refractario a aminos presoras y finalmente paro cardíaco. Resultado de la autopsia, se pueden observar las imágenes de trombos agudos y crónicos, en macro y microfotografía, de hipertrofia de la capa media de arteria pulmonar distal y de pulmón con daño alveolar difuso (fig. 2).

Esta carta científica nos muestra al típico paciente con retraso diagnóstico de la HP. Retraso diagnóstico que se ha mencionado para la hipertensión arterial pulmonar en el registro REVEAL⁸ ser >2 años y que no ha cambiado en el tiempo. Un evento de TEP aguda nos señaló la necesidad de mayor estudio, hasta establecer que de fondo se trataba de HPTEC. Sus factores de riesgo para trombosis fueron el grupo sanguíneo no «O» y la presencia de síndrome antifosfolípido³.

A pesar de tratamiento anticoagulante y vasodilatador pulmonar específico su clase funcional y supervivencia se vio limitada como se ha descrito en pacientes no tratados a 2.16 años (IC 95% 0.08 a 5.91)⁴ en la ciudad de México, y en función de la PAP media > 50 mmHg, supervivencia del 10% a 5 años⁵.

El sildenafil es un fármaco de amplio uso en la hipertensión arterial pulmonar con efectos benéficos clínicos, hemodinámicos y en la CF^{1,7}. En la HPTEC se han utilizado fármacos durante 3 y 6 meses en estudios abiertos y algunos ensayos controlados aleatorizados, con epoprostenol IV, treprostinil SC, Iloprost Inh, bosentan VO y sildenafil VO, los resultados se han informado con diversos grados de eficacia¹. Debido a esto y a que no se disponía aun de riociguat^{1,6} en México para esas fechas, el paciente fue tratado con sildenafil. Su deterioro continuó a pesar de incrementar dosis de sildenafil que presentó con su administración, a pesar de los efectos secundarios. Debido a la falta de efecto benéfico de otros fármacos aceptados en guías de actuación¹ y al compromiso hepático no fue posible adicionarle otro fármaco.

El riociguat es un estimulador de la guanilato ciclasa soluble para producir guanocin monofosfato cíclico que es un potente vasodilatador pulmonar e inhibidor de la proliferación celular que ha demostrado su utilidad en la HPTEC^{1,6}, y es el único fármaco aceptado en el presente para su tratamiento médico farmacológico.

Esta observación, señala el poco beneficio que este paciente tuvo con sildenafil. En realidad aún no lo sabemos todo del riociguat, sería de interés saber cuál será su comportamiento en la historia natural de estos pacientes tratados en forma crónica, dado el carácter progresivo de la enfermedad.

El paciente se ubicó en posibilidad de un programa de trasplante pulmonar o de corazón pulmón; además podría haber sido candidato a angioplastia pulmonar, de acuerdo

al conocimiento actual, sin embargo en su momento la evidencia de su utilidad aún era cuestionable y por lo mismo en nuestra unidad la posibilidad era limitada.

La última observación, y desde nuestro punto de vista, es que a pesar de estar anticoagulado de acuerdo a guías de tratamiento y tener un filtro en vena cava inferior, el paciente formó un coágulo en otro territorio vascular desde donde se desprendió y causó una TEP aguda fatal que lo llevó a síncope y broncoaspiración (fig. 2) y finalmente al deceso.

El síndrome antifosfolípido⁹ es una enfermedad autoinmune caracterizada por trombosis vascular recurrente. El objetivo del tratamiento es prevenir la recurrencia y las complicaciones a largo plazo atenuando el estado procoagulante. El consenso actual es a mantener un estado anticoagulante de moderada intensidad en pacientes con trombosis venosa previa. Si hay compromiso arterial se incrementará la anticoagulación a ser de alta intensidad y agregar agentes antiplaquetarios. A pesar de este tratamiento puede haber eventos de trombosis, lo que incrementa la morbimortalidad⁹. El tratamiento del síndrome refractario o catastrófico aún es tema de debate. El tratamiento con antagonistas de la vitamina K es limitado y tiene efectos secundarios, por lo que ahora se piensa que los nuevos anticoagulantes orales podrían ser una opción, aunque no se tiene suficiente evidencia científica.

Bibliografía

- Galié N, Humbert M, Vachiery JL, et al. Guía ESC/ERS 2015 sobre diagnóstico y tratamiento de la hipertensión pulmonar. *Rev Esp Cardiol*. 2016;69:e1-62.
- Bernard J, Yi ES. Pulmonary thromboendarterectomy: a clinicopathologic study of 200 consecutive pulmonary thromboendarterectomy cases in one institution. *Hum Pathol*. 2007;38:871-5.
- Beltrán-Gómez ME, Sandoval-Zárate J, Pulido T. From acute pulmonary embolism to chronic thromboembolic pulmonary hypertension: Pathobiology and pathophysiology. *Arch Cardiol Mex*. 2017;87:26-34.
- Sandoval J, Gómez A, Palomar A, et al. Hipertensión arterial pulmonar crónica secundaria a tromboembolia pulmonar no resuelta. Caracterización clínica, hemodinámica y sobrevida. *Neumol Cir Tórax*. 2003;62:83-91.
- Riedel M, Stanek V, Widimsky J, et al. Long-term follow-up of patients with pulmonary thromboembolism. Late prognosis and evolution of hemodynamic and respiratory data. *Chest*. 1982;81:151-8.
- Edward JA, Mandras S. An update on the management of chronic thromboembolic pulmonary hypertension. *Curr Probl Cardiol*. 2017;42:7-38.
- Beltrán-Gómez ME, Sandoval-Zárate J, Pulido T. Phosphodiesterase-5 inhibitors for the treatment of pulmonary arterial hypertension. *Arch Cardiol Mex*. 2015;85:215-24.
- Badesch DB, Raskob GE, Elliott CG, et al. Pulmonary arterial hypertension: baseline characteristics from the REVEAL Registry. *Chest*. 2010;137:376-87.
- Chighizola CB, Raimondo MG, Meroni PL. Management of thrombotic antiphospholipid syndrome. *Semin Thromb Hemost*. 2017, <http://dx.doi.org/10.1055/s-0036-1597282>.

Luis Efrén Santos-Martínez^{a,*},
Nielzer Armando Rodríguez-Almendros^a,
César Antonio Flores-García^b, Patricia Soto-Márquez^c,
Moisés Jiménez-Santos^d, Joel Estrada Gallegos^e
y Moisés Cuttiel Calderón-Abbo^f

^a Unidad Médica de Alta Especialidad, Departamento de Hipertensión Pulmonar y Función Ventricular Derecha, Hospital de Cardiología del Centro Médico Nacional Siglo XXI, Instituto Mexicano del Seguro Social, Ciudad de México, México

^b Unidad Médica de Alta Especialidad, Departamento de Patología, Hospital de Cardiología del Centro Médico Nacional Siglo XXI, Instituto Mexicano del Seguro Social, Ciudad de México, México

^c Unidad Médica de Alta Especialidad, División de Auxiliares de Diagnóstico y Tratamiento, Hospital de Cardiología del Centro Médico Nacional Siglo XXI, Instituto Mexicano del Seguro Social, Ciudad de México, México

^d Unidad Médica de Alta Especialidad, Departamento de Imagen Cardiovascular, Hospital de Cardiología del Centro Médico Nacional Siglo XXI, Instituto Mexicano del Seguro Social, Ciudad de México, México

^e Unidad Médica de Alta Especialidad, Departamento de Hemodinámica, Hospital de Cardiología del Centro Médico Nacional Siglo XXI, Instituto Mexicano del Seguro Social, Ciudad de México, México

^f Dirección General, Unidad Médica de Alta Especialidad, Hospital de Cardiología del Centro Médico Nacional Siglo XXI, Instituto Mexicano del Seguro Social, Ciudad de México, México

* Autor para correspondencia. Avenida Cuauhtémoc N.º. 330 Colonia Doctores, Delegación Cuauhtémoc, CP 06720, Ciudad de México, México.

Correo electrónico: luis.santosma@imss.gob.mx (L.E. Santos-Martínez).

<https://doi.org/10.1016/j.acmx.2017.07.003>
1405-9940/

© 2017 Instituto Nacional de Cardiología Ignacio Chávez. Publicado por Masson Doyma México S.A. Este es un artículo Open Access bajo la licencia CC BY-NC-ND (<http://creativecommons.org/licenses/by-nc-nd/4.0/>).

Occult gastrointestinal disease unmasked by direct oral anticoagulants used for the prevention of atrial fibrillation



Enfermedad gastrointestinal oculta desenmascarada por anticoagulantes orales directos utilizados para la prevención de la fibrilación atrial

Nowadays, most patients with non-valvular atrial fibrillation (NVAF) patients, receive long-term anticoagulation for prevention of stroke or systemic embolism.^{1,2} It is important to consider that many of them are elderly and frail patients who may have an increased risk of bleeding.^{3,4} The use of any anticoagulants increase the risk of bleeding, especially gastrointestinal (GI) bleeding.^{5,6} Interestingly, direct oral anticoagulants (DOACs) have shown lower risk of major bleeding, compared with traditional vitamin K antagonists (VKA).⁷ When a GI bleeding appears in subjects under anticoagulation, our first reaction is to consider it as a complication or an adverse effect of anticoagulants. Herein we report four patients in which a lower GI bleeding under DOACs unmasked intestinal disease leading to proper treatment that ultimately permitted the continuation of DOAC.

We present the clinical characteristics of the four patients (Table 1) (males = 3), under anticoagulation because of NVAF, either paroxysmal ($n = 3$) or chronic, all the patients were older than 70 years, and had not received any previous oral anticoagulation. They presented lower GI bleeding between 1 and 6 months after the start of DOAC treatment, manifested by hematochezia. Only one patient had major bleeding requiring red blood cell transfusion (3 concentrates; 1500 mL). All were submitted to upper GI endoscopy and

colonoscopy. One case needed a capsule endoscopy, because diagnosis was not obtained after conventional endoscopies. In two cases a colon malignancy was detected and surgical resection was performed without complications; specimen biopsies confirmed the diagnosis of adenocarcinoma. Patient 1 required a left hemicolectomy for a tumor localized at the splenic angle; he received chemotherapy with FOLFOX (Folinic acid, fluorouracil [5-FU], oxaliplatin) and Vectivix (panitumumab); after a two-year follow-up he is free from cancer. Patient 2 developed unexplained anemia, fecal occult blood test was positive, colonoscopy revealed a sigmoid colon neoplasia and a left hemicolectomy was performed. Pathology revealed a localized invasive adenocarcinoma and no further therapy was needed. In case 3 the diagnosis of jejunum angiodysplasia was established with a capsule endoscopy. The female patient had several tubulovillous adenomas; the smaller were resected in the same procedure and the largest, in a second colonoscopy.

Occult bleeding has been reported since the beginning of anticoagulant use.⁸ Clemens et al. first report on the fact that the higher incidence of GI bleeding with the DOACs may also be related to pre-existing malignancies.⁹ They reported the incidence of GI bleeding with DOACs, compared with warfarin: dabigatran 110 mg bid 1.42% versus 1.37%, dabigatran 150 mg bid 1.93% versus 1.37%, rivaroxaban 3.52% versus 2.68%, and apixaban 1.93% versus 1.59%. The incidence of GI bleeding cancer related was similar between analyzed DOACs (D110 [0.79%], D150 [0.61%], rivaroxaban [0.83%], and apixaban [0.69%]), interestingly, numerically higher compared with warfarin (0.37%; 0.73%; 0.57%, respectively). Their conclusion that anticoagulant-related GI bleeding may unmask pre-existing malignancies leading to increased detection of GI cancer is similar to what Michaels wrote in 1962: "The probability of uncovering an occult malignancy in a patient with bleeding manifestations during anticoagulants is small. Since the chances of obtaining a cure