

2. Win Htut Oo SZ, Khalighi K, Kodali A, et al. Omnicus T-wave inversions: Wellens' syndrome revisited. *J Community Hosp Intern Med Perspect.* 2016;6:32011.
3. Ozdemir S, Cimilli Ozturk T, Eyinc Y, et al. Wellens' Syndrome - Report of two cases. *Turk J Emerg Med.* 2016;15:179-81.
4. Carvajal CA, Ardila DJ. Síndrome de Wellens: reconociendo el peligro. *Rev Colomb Cardiol.* 2015;22:244-8.
5. de Zwaan C, Bär FW, Wellens HJ. Characteristic electrocardiographic pattern indicating a critical stenosis high in left anterior descending coronary artery in patients admitted because of impending myocardial infarction. *Am Heart J.* 1982;103(4 Pt2):730-6.
6. de Zwaan C, Bär FW, Janssen JH, et al. Angiographic and clinical characteristics of patients with unstable angina showing an ECG pattern indicating critical narrowing of the proximal LAD coronary artery. *Am Heart J.* 1989;117:657-65.
7. Patel K, Alattar F, Koneru J, et al. ST-Elevation myocardial infarction after pharmacologic persantine stress test in a patient with wellens' syndrome. *Case Rep Emerg Med.* 2014;2014:530451.
8. Ahmed S, Ratanapo S, Srivali N, et al. Wellens' syndrome and clinical significance of T-wave inversion in anterior precordial leads. *Am J Emerg Med.* 2013;31:439-40.
9. Jaiswal D, Boudreau D. An incidental case of Wellens' syndrome in a community emergency department. *World J Emerg Med.* 2016;7:153-6.
10. Ashraf F. Wellens syndrome, a predictor of critical left anterior descending artery stenosis. *Postgrad Med J.* 2017;93:53.

Jonathan Cardona-Vélez*, Laura Ceballos-Naranjo y Sneider Torres-Soto

Facultad de Medicina, Universidad Pontificia Bolivariana, Medellín, Colombia

* Autor para correspondencia. Cll 78 B No- 72 A-109 Robledo. Medellín, Colombia.

Correo electrónico: jcardonavelez@hotmail.com (J. Cardona-Vélez).

<https://doi.org/10.1016/j.acmx.2017.07.002>
1405-9940/

© 2017 Instituto Nacional de Cardiología Ignacio Chávez. Publicado por Masson Doyma México S.A. Este es un artículo Open Access bajo la licencia CC BY-NC-ND (<http://creativecommons.org/licenses/by-nc-nd/4.0/>).

Cor triatriatum, una causa inusual de evento cerebrovascular cardioembólico en adultos. A propósito de un caso



Cor triatriatum, an unusual cause of a cardioembolic cerebrovascular event in adults. Presentation of a case

El cor triatriatum (CTTA) es una malformación congénita que corresponde al 0.1-0.4% de las malformaciones cardiacas congénitas^{1,2}. Los primeros informes datan de 1868 y fueron reportados por Church³, quien describía una aurícula izquierda (AI) dividida por un septum anormal, pero fue Borst en 1905¹ quien le asignó el nombre de CTTA. La primera corrección quirúrgica se le asigna a Vineberg y Gialloreto en 1956¹. En 1964, Miller et al. describen el diagnóstico angiográfico en la clínica Mayo, y en 1984 Ostman-Smith et al. dan las pautas para el enfoque diagnóstico ecocardiográfico⁴.

No se han reportado diferencias en la incidencia entre sexos ni tampoco una asociación con síndromes genéticos específicos, pero hasta en el 80% de los casos existe relación con otras malformaciones congénitas, principalmente conexión anómala de las venas pulmonares, foramen ovale permeable y comunicación interauricular tipo ostium secundum^{1,3,5}.

Describimos el caso de un paciente con esta enfermedad, mostrando el enfoque diagnóstico realizado, el plan de manejo y las complicaciones que llevaron a un resultado adverso. Se trata de un paciente de sexo masculino, 47 años de edad, con antecedentes de hipotiroidismo e hipertensión pulmonar (HTP) idiopática diagnosticada 2 años atrás, por presentar disnea y deterioro de la clase funcional, apoyados por un cateterismo cardiaco derecho extrainstitucional,

que reportó una presión media de la arteria pulmonar de 75 mmHg, con prueba de vasorreactividad negativa y una ecocardiografía con signos de HTP e hipertrofia ventricular derecha.

Ingresó al servicio de urgencias por palpitaciones y dolor precordial opresivo e irradiado a miembro superior izquierdo, movimientos masticatorios involuntarios sin pérdida de la conciencia y disnea. Al examen físico presentó: presión arterial de 116/80 mmHg, frecuencia cardiaca de 98 lpm, pulso de 84 ppm, saturación de oxígeno del 84%. Ruidos cardiacos arrítmicos, sin soplos, P2 reforzado, ruidos respiratorios disminuidos de forma bilateral. Neurológico sin focalización.

El electrocardiograma mostró fibrilación auricular, frecuencia cardiaca de 140 lpm, eje del QRS desviado a la derecha y signos de hipertrofia ventricular derecha (fig. 1a). En la radiografía de tórax: cardiomegalia global, signos de HTP e infiltrados centrales (fig. 1b). Se realizó entonces una ecocardiografía transesofágica (fig. 2) que mostró una AI severamente dilatada, presencia de membrana que divide la AI en dos cámaras, con flujo sistodiastólico hacia la segunda cavidad, más cercana a la válvula mitral por pequeño orificio de 5 mm. Las venas pulmonares drenan a la cavidad superior de la AI (fig. 2a). Además, se observan dos masas en cavidad superior de AI adheridas a la membrana, compatibles con trombos (fig. 2b,c). Orejuela izquierda sin trombos, con velocidades doppler pulsado normal. Aurícula derecha severamente dilatada. Insuficiencia mitral leve y tricúspide moderada, presión sistólica de arteria pulmonar 80 mmHg. Ventrículo derecho gravemente dilatado, con función sistólica disminuida. Con estos hallazgos se diagnosticó CTTA sinistrum con presencia de trombos en la membrana y se consideró que la HTP con compromiso de cavidades derechas era secundaria a esta enfermedad y no a una HTP idiopática, como se había considerado en otra institución.

Se definió manejo quirúrgico previa compensación de la fibrilación auricular y falla cardiaca; sin embargo, 3 días

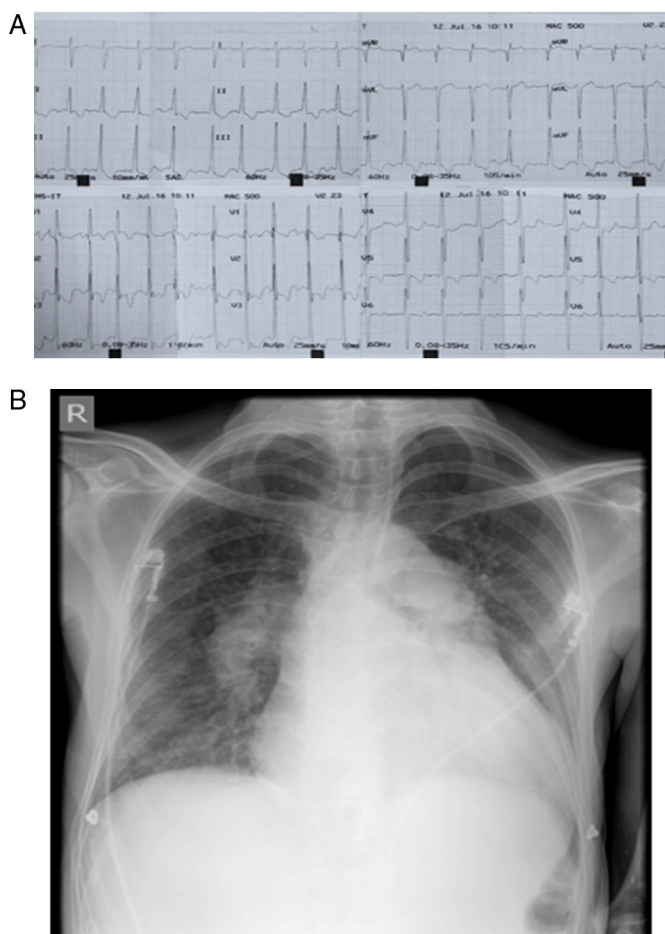


Figura 1 a) Electrocardiograma de 12 derivaciones que muestra ritmo de fibrilación auricular, con frecuencia cardiaca promedio de 140 lpm, eje del QRS desviado a la derecha y signos de hipertrofia ventricular derecha. b) Radiografía de tórax portátil donde se evidencia cardiomegalia, cono de la arteria pulmonar prominente y aumento del tamaño de las ramas de la arteria pulmonar como signo de hipertensión pulmonar; además, se encuentran infiltrados de predominio central.

después del ingreso el paciente presentó deterioro neurológico con hemiparesia derecha y Glasgow 7/15, requirió intubación orotraqueal y ventilación mecánica invasiva. Se documentó ataque cerebrovascular isquémico en territorio de arteria cerebral media y se manejó de forma intravascular (trombólisis intraarterial) ya que la trombólisis sistémica estaba contraindicada por encontrarse anticoagulado.

El paciente evolucionó de forma tórpida, con dependencia de ventilación mecánica, desarrolló neumonía asociada al ventilador por *Klebsiella pneumoniae*, la cual se trató; pero luego de 15 días de hospitalización y 11 días de ventilación mecánica invasiva, posterior a traqueostomía el paciente presentó paro cardiorrespiratorio y falleció.

El CTTA puede comprometer tanto la AI (CTTA sinistrum) como la aurícula derecha (CTTA dextro, 0.025% de las malformaciones cardiacas congénitas)^{5,6}. En este documento nos referiremos solo al CTTA sinistrum, caracterizado por una AI dividida en dos cavidades por una membrana fibromuscular o fibromembranosa denominada «forma clásica»⁷. La cavidad auricular superior tiene una ubicación posterior, recibe la sangre de las venas pulmonares y generalmente es de mayor tamaño que la inferior; mientras

que la cavidad inferior se posiciona de forma anterior, es de menor tamaño, contiene la orejuela y el orificio de la válvula mitral, por lo que se conoce como la aurícula verdadera. La comunicación entre ambas cavidades está dada por uno o varios orificios en la membrana que según el tamaño llevarán a que se presenten o no síntomas^{1,6}. El ventrículo izquierdo es de tamaño normal; pero el ventrículo derecho puede estar dilatado en caso de cortocircuito de izquierda a derecha o HTP, como en el caso que se reporta.

Loeffler en 1949 realizó la siguiente clasificación basada en el número y tamaño de las fenestraciones de la membrana: tipo I, aquella sin fenestraciones; tipo II, la que presenta una o más fenestraciones, y tipo III, una gran fenestración. Esta última es la más frecuentemente reportada como diagnóstico *de novo* en los adultos, por la poca sintomatología que produce en la infancia^{1,2,6}. Lam et al. revisaron la clasificación de Loeffler en 1962 y generaron su propia clasificación^{3,8}. Clase A: la cámara proximal recibe todas las venas pulmonares, la cámara distal contiene el apéndice auricular y la válvula mitral. No hay defectos septales. A1: defecto septal entre aurícula derecha y cámara proximal. A2: defecto septal entre aurícula derecha

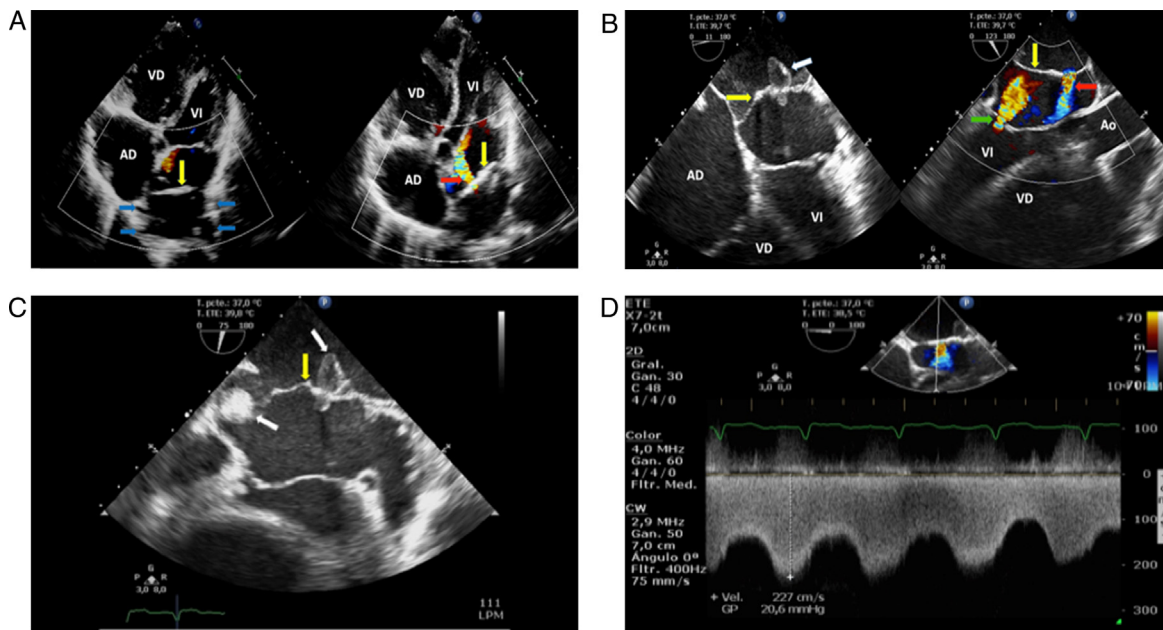


Figura 2 a) Ecocardiograma transtorácico ventana cuatro cámaras: la flecha amarilla señala membrana del cor triatriatum sinistrum; las flechas azules muestran las venas pulmonares que drenan en la porción superior de la aurícula izquierda, superior a membrana; la flecha roja indica flujo por doppler color de la cavidad superior de la aurícula izquierda a la cavidad inferior de la aurícula a través de orificio en membrana divisora. b) Ecocardiograma transesofágico en vista de cuatro cámaras: la flecha amarilla señala membrana del cor triatriatum sinistrum; y la flecha blanca indica trombo en membrana del cor triatriatum que obstruye uno de sus orificios, apreciando parte del trombo en cavidad inferior atravesando la membrana. La vista longitudinal en la misma figura muestra: flecha amarilla que señala membrana del cor triatriatum sinistrum, flecha roja que indica flujo por doppler color de la cavidad superior de la aurícula izquierda a la cavidad inferior de la aurícula a través de orificio en membrana divisora, y flecha verde que indica el flujo por doppler color de la insuficiencia mitral. c) Ecocardiograma transesofágico, donde la flecha amarilla señala membrana del cor triatriatum sinistrum, la flecha blanca indica trombos en la membrana, uno de ellos obstruye uno de sus orificios, apreciando parte del trombo en cavidad inferior atravesando la membrana. d) Ecocardiograma transesofágico donde se muestra medición de gradiente a través del orificio del cor triatriatum. AD: aurícula derecha; Ao: aorta ascendente; VD: ventrículo derecho; VI: ventrículo izquierdo.

y cámara distal. Clase B: las venas pulmonares drenan en el seno coronario. Clase C: no hay conexión anatómica entre las venas pulmonares y la cámara proximal⁸.

Para explicar esta malformación congénita, se han propuesto varias teorías, aunque ninguna ha sido completamente convincente. Una de ellas es la persistencia de la vena cava superior izquierda, pero a pesar de que existe esta asociación, la mayoría de los pacientes con la forma «clásica» no muestran persistencia del canal venoso sistémico izquierdo. Otra teoría considera una mala incorporación, sugiriendo que las venas pulmonares no se incorporan de forma normal en la AI, dejando como resultado dos cámaras con una apertura estrecha, sin embargo, esta no explica la presencia de la fosa ovalis y fibras musculares auriculares en las paredes de la cámara proximal, donde solo una pared venosa está presente. Otros postulan un crecimiento anormal del septum primum como una teoría de mala septación. En la teoría conocida como atrapamiento, el cuerno izquierdo del seno venoso embrionario atrapa las venas pulmonares comunes, lo cual previene la incorporación dentro de la AI^{1,7}.

Las manifestaciones clínicas dependen del tamaño de la fenestración y la presencia de otras malformaciones, al igual que de la presencia de HTP^{1,3,6}, si bien los pacientes pueden ser asintomáticos. Las fenestraciones pequeñas se

comportan de manera similar a una estenosis mitral (disnea, ortopnea, hemoptisis)^{1,6,9}. En la edad adulta, el CTTA puede ser un hallazgo incidental, explicado por una membrana con un orificio de tamaño importante, que evita la creación de gradientes de presión intraauriculares y generación de síntomas; con el paso del tiempo, una vez se fibrosa y calcifica la membrana, se reduce el tamaño del orificio, aparecen síntomas como disnea, ortopnea y en los casos más graves, edema pulmonar. Otras manifestaciones menos frecuentes incluyen arritmias auriculares y fenómenos embólicos incluido el accidente cerebrovascular por trombos formados en las cavidades de la aurícula, generalmente la superior¹, y favorecidos por la fibrilación auricular, como el caso en cuestión^{1,6,9}.

Al examen físico puede encontrarse un soplo diastólico, un segundo ruido reforzado (P2 > A2), como lo evidenciamos en nuestro paciente, lo que se correlaciona con HTP^{1,2}.

Las ayudas diagnósticas incluyen el electrocardiograma, que puede ser normal o mostrar desviación del eje a la derecha, SIQIII, fibrilación auricular o datos de HTP; mientras que el cateterismo cardiaco permite medir gradientes de presión entre las cámaras auriculares. La ecocardiografía es definitivamente el estudio de elección para el diagnóstico del CTTA, ya que posibilita la evaluación no invasiva delineando la

morfología de la membrana y las otras estructuras cardiacas alteradas. La ecocardiografía 3D concede una evaluación más clara de las alteraciones estructurales, permitiendo especialmente diferenciar mejor los orificios^{1,7,8}.

El tratamiento médico dependerá de la sintomatología, de modo que, en caso de disnea o congestión pulmonar, pueden emplearse diuréticos y/o digoxina; en presencia de arritmias el tratamiento es según las guías, incluyendo anticoagulación y ablación por catéter en caso de estar indicados¹. El abordaje quirúrgico es el tratamiento de elección, si bien hay reportes de manejo percutáneo con balón, pero se restringe a CTTA aislado³. El manejo quirúrgico se indica en pacientes sintomáticos con obstrucción significativa intraauricular, y consiste en la resección de la membrana y corrección de otras malformaciones congénitas de estar presentes, con una tasa de éxito mayor que el 90% en centros con experiencia, logrando que el paciente quede asintomático^{1,6,7}. Las metas hemodinámicas intraquirúrgicas son similares a la estenosis mitral: control de la frecuencia cardiaca, adecuado balance de líquidos y evitar todos los factores que puedan incrementar la resistencia pulmonar y disminuir el flujo pulmonar⁹.

Nuestro paciente venía siendo tratado erróneamente con diagnóstico de HTP del grupo 1 en otra institución, por pruebas no invasivas y un cateterismo derecho con el cual no se llegó al diagnóstico de CTTA. Al primer contacto con el servicio de cardiología se realizaron las pruebas mencionadas, con lo cual se hizo el diagnóstico y con ello se le ofreció al paciente abordaje quirúrgico, pero este falleció antes de completarse los estudios y realizar el procedimiento.

Agradecimientos

Agradecemos al paciente y sus familiares, y al Hospital Universitario San Vicente Fundación que facilitó la información de la historia clínica y ayudas diagnósticas.

Anexo. Material adicional

Se puede consultar material adicional a este artículo en su versión electrónica disponible en [doi:10.1016/j.acmx.2017.07.006](https://doi.org/10.1016/j.acmx.2017.07.006).

Bibliografía

1. Nassar PN, Hamdan RH. Cor triatriatum sinistrum: Classification and imaging modalities. *Eur J Cardiovasc Med.* 2011;1:84-7.
2. Strickland P, Pernetz M, Jokhadar M, et al. Cor triatriatum sinister: A patient, a review, and some unique findings. *Echocardiography.* 2014;31:790-4.
3. Kadner A, Meszaros K, Mueller C, et al. Cor triatriatum sinister. *Multimed Man Cardiothorac Surg.* 2014;1-4.
4. Ostman-Smith I, Silverman NH, Oldershaw P, et al. Cor triatriatum sinistrum: Diagnostic features on cross sectional echocardiography. *Br Heart J.* 1984;51:211-9.
5. Sánchez J, López-Pardo F, Rodríguez-Puras M, et al. *Rev Esp Cardiol.* 2010;63:997-1003.
6. Penafiel HP, Yeo TC. Cor triatriatum presenting in adulthood: A case report. *Int J Cardiol.* 2008;123:e25-7.
7. Bharucha T, Spicer DE, Mohun TJ, et al. Cor triatriatum or divided atriums: Which approach provides the better understanding? *Cardiol Young.* 2015;25:193-207.
8. Işık O, Akyüz M, Ayık MF, et al. Cor triatriatum sinister: A case series. *Türk Kardiyol Dern Ars.* 2016;44:20-3.
9. Tewari P. Cor-triatriatum: When to worry? *Ann Card Anaesth.* 2014;17:116-7.

Daniel Cardona-Correa^a, Alejandro Ochoa^a, Edison Muñoz-Ortiz^{a,b,*}, Jairo Gándara-Ricardo^b y Juan Pablo Flórez Muñoz^b

^a Sección de Cardiología, Departamento de Medicina Interna, Universidad de Antioquia, Medellín, Antioquia, Colombia

^b Departamento de Cardiología, Hospital Universitario San Vicente Fundación, Medellín, Antioquia, Colombia

* Autor para correspondencia. Teléfono: +57-4-2192420; Calle 64 #51D-154, bloque 3, piso 2. Medellín, Antioquia, Colombia.

Correo electrónico: emox@sanvicentefundacion.com (E. Muñoz-Ortiz).

<https://doi.org/10.1016/j.acmx.2017.07.006>
1405-9940/

© 2017 Instituto Nacional de Cardiología Ignacio Chávez. Publicado por Masson Doyma México S.A. Este es un artículo Open Access bajo la licencia CC BY-NC-ND (<http://creativecommons.org/licenses/by-nc-nd/4.0/>).

Neuromodulación simpática mediante ablación con radiofrecuencia del ganglio estrellado en el manejo de la tormenta arrítmica



Stellate ganglion radiofrequency ablation in arrhythmic storm management

A propósito de un caso

La tormenta arrítmica (TA) se define por la presencia de 3 o más episodios de taquicardia ventricular (TV), fibrilación

ventricular y/o terapias o choques apropiados de un desfibrilador automático implantable (DAI) en un periodo de 24 h. Presenta una incidencia de hasta un 20% en pacientes portadores de DAI en prevención secundaria y determina un aumento importante en la morbimortalidad, tanto en la fase aguda como de forma crónica¹.

En su manejo es esencial la identificación y corrección de factores desencadenantes, como isquemia miocárdica, alteraciones hidroelectrolíticas o descompensación de insuficiencia cardiaca.

Así mismo, es fundamental el adecuado control del tono simpático, que contribuye de forma sustancial al mantenimiento de las arritmias². Existen diferentes técnicas de neuromodulación simpática que han demostrado su utilidad en el control de arritmias refractarias, entre las que destaca