

CARTAS CIENTÍFICAS

Manejo conservador de seroma periaórtico en recoartación de aorta. Reporte de un caso y revisión de la literatura



Conservative management of periaortic seroma in recoarctation of the aorta. Case report and literature review

Presentación del caso

Paciente varón de 51 años, con historia de coartación de aorta (CoAo) y persistencia de conducto arterioso (PCA), que fue llevado a los 8 años de edad a corrección quirúrgica de CoAo con tubo de Dacron® y cierre de PCA. En el seguimiento, el paciente desarrolló hipertensión arterial sistémica, por lo que recibió tratamiento con inhibidores de la enzima convertidora de angiotensina. El paciente permaneció asintomático cardiovascular durante 42 años. Acudió a nuestra institución por presentar disnea de esfuerzo que progresó a disnea paroxística nocturna y ortopnea, que se asociaba a episodios de crisis hipertensivas. Dos años después se realizó cateterismo cardiaco en el que se demostró un gradiente transcoartación de 80 mmHg y la tomografía computarizada multicorte demostró estenosis de la aorta torácica descendente a nivel del istmo con diámetro de 10-12 mm, placa calcificada que se proyecta a la luz del vaso y disminuía el diámetro interno, prominencia de las arterias mamarias internas y circulación colateral intercostal superior. Seis meses después fue intervenido quirúrgicamente mediante toracotomía posterolateral, sin circulación extracorpórea, por calcificación del tubo de Dacron® que generaba una reestenosis importante. Se encontraron datos de reacción inflamatoria, adherencias del injerto aórtico coartado, presencia de placas arteroescleróticas y endotelización vascular. Se realizó ampliación de la aorta torácica descendente con colocación de parche de pericardio bovino. En el posoperatorio inmediato, el enfermo cursó con astenia, adinamia, y en la radiografía de tórax antero-posterior se observó colapso del lóbulo pulmonar superior izquierdo y borramiento del seno costofrénico. La tomografía computarizada multicorte de tórax mostró una imagen hipodensa alrededor del injerto en la aorta descendente a nivel del istmo de la aorta, con extensión aproximada de 8,3 x 4,5 cm en sus ejes mayores, y coeficiente de atenuación de 20 UH (fig. 1).

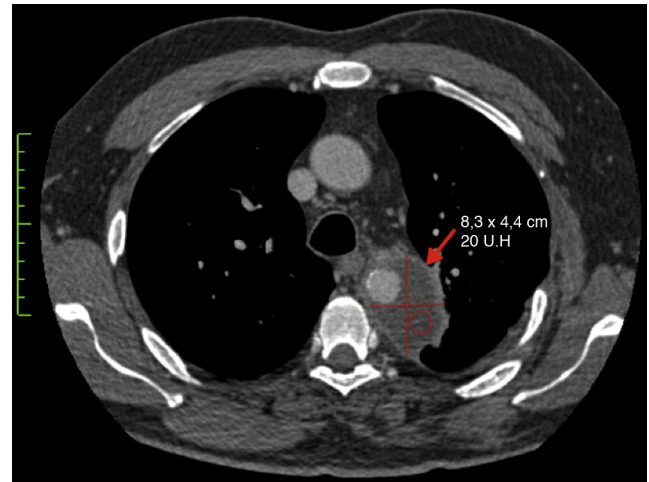


Figura 1 Estudio inicial en el corte axial de 3 mm de la tomografía computarizada multicorte de tórax, donde se observa una colección hipodensa adyacente a la aorta descendente a nivel del istmo de la aorta (flecha roja) con medidas de 8,3 x 4,5 cm y con un coeficiente de atenuación de 20 UH.

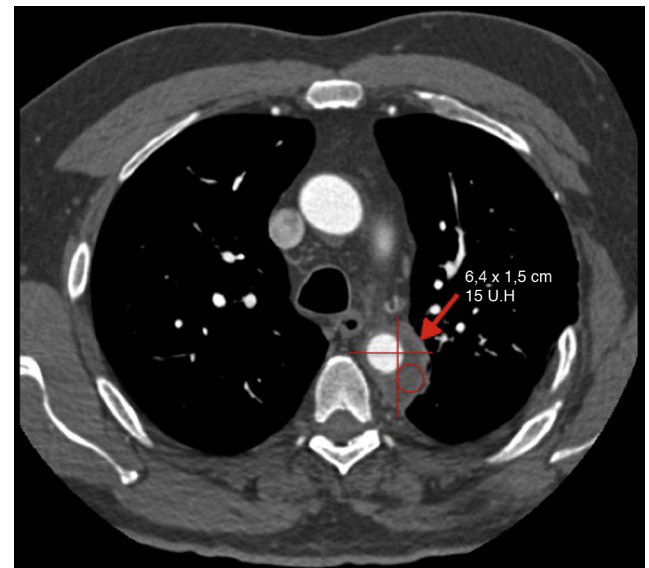


Figura 2 Estudio control en el corte axial de 3 mm de la tomografía computarizada multicorte de tórax, que muestra disminución de la colección descrita previamente (flecha roja) con medidas de 6,4 x 1,5 cm y coeficiente de atenuación de 15 UH.

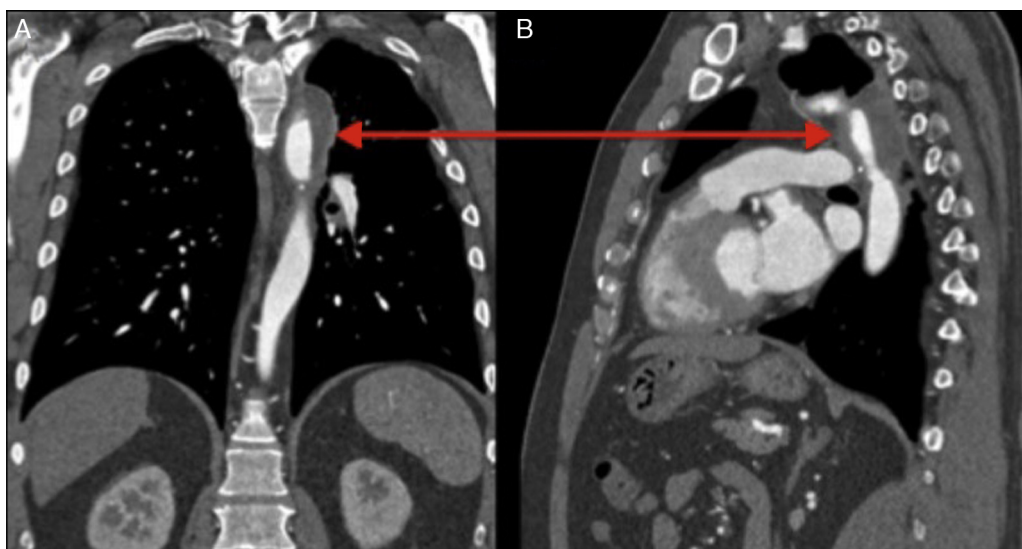


Figura 3 Imágenes de la tomografía computarizada multicorte en reconstrucciones de 1,5 mm en los planos coronal (A) y sagital (B), donde se observa la colección adyacente a la aorta descendente a nivel del istmo de la aorta (doble cabeza de flecha).

El manejo terapéutico fue conservador y consistió en determinaciones periódicas de proteína C reactiva (PCR) y biometría hemática con normalización de los niveles de estos parámetros en el seguimiento. Se efectuó erradicación de focos sépticos y control tomográfico de tórax a los 9 meses, con reducción de aproximadamente el 50% de la imagen hipodensa alrededor de la aorta descendente a nivel del istmo de la aorta, con diámetros de $6,4 \times 1,5$ cm en sus ejes mayores y coeficiente de atenuación de 15 UH, (Figuras 2, 3A, 3B). El paciente se encuentra en clase funcional I de la NYHA, en tratamiento con antihipertensivos orales.

La literatura médica demuestra que los resultados inmediatos del tratamiento de la CoAo son bastante parecidos, tanto con cirugía como con intervencionismo. La mortalidad es inferior al 1% con ambas técnicas, la recoartación aórtica del 0-15% poscirugía, del 6-15% post-AB y menos del 5% con colocación de *stent*¹⁻³. Hasta la fecha no se han descrito formación de seromas posterior a cirugía de recoartación de aorta, aunque al parecer existe una elevada incidencia de seroma en pacientes con implantes de Dacron® e implantes de politetrafluoroetileno (PTFE) en otros sitios⁴⁻⁶. La resolución del seroma se ha logrado al sustituir un implante de Dacron® por otro de PTFE y viceversa, lo que indica una tolerancia específica del paciente a determinados materiales⁶.

Nuestro paciente es un caso interesante, que fue sometido a una segunda intervención quirúrgica 42 años después de la primera por estenosis del tubo de Dacron®, que generaba un gradiente importante. Se realizó ampliación de la aorta torácica descendente a nivel del istmo con colocación de parche de pericardio bovino, con buena evolución inmediata, pero en el posoperatorio mediato se encontró colapso del lóbulo pulmonar superior izquierdo y borramiento del seno costofrénico en la radiografía de tórax anteroposterior, que inicialmente fue diagnosticado como derrame pleural izquierdo persistente. Los datos bioquímicos

de inflamación junto con los hallazgos de la tomografía computarizada multicorte de tórax fueron decisivos en el diagnóstico del seroma periaórtico, el cual fue manejado en forma conservadora. Actualmente, el seroma impresiona en proceso resolutivo.

Financiamiento

Los autores declaran no haber recibido ningún tipo de financiación para la realización de este trabajo.

Bibliografía

1. Kische S, D'Ancona G, Stoekicht Y, et al. Percutaneous treatment of adult isthmic aortic coarctation: Acute and long-term clinical and imaging outcome with a self-expandable uncovered nitinol stent. *Circ Cardiovasc Interv.* 2015;8:e001799.
2. He L, Wu L, Liu F, et al. Balloon angioplasty for native coarctation in children: One year follow-up results. *Zhonghua Er Ke Za Zhi.* 2014;52:535-9.
3. Blumenberg RM, Gelford ML, Dale WA. Perigraft seromas complicating arterial grafts. *Surgery.* 1985;97:194-203.
4. Kadakol AK, Nypaver TJ, Lin JC, et al. Frequency, risk factors, and management of perigraft seroma after open abdominal aortic aneurysm repair. *J Vasc Surg.* 2011;54:637-43.
5. Lucas LA, Rodríguez JA, Olsen DM, et al. Seroma periprotésico tras corrección abierta de aneurisma de aorta abdominal. *Ann Vasc Surg.* 2009;23:144-6.
6. Thoo CH, Bourke BM, May J. Symptomatic sac enlargement and rupture due to seroma after open abdominal aortic aneurysm repair with polytetrafluoroethylene graft: Implications for endovascular repair and endotension. *J Vasc Surg.* 2004;40:1089-94.

Karina Zamora^a, Sergio Criales-Vera^b, Sergio Trevethan-Cravioto^a, Jorge Cossio-Aranda^a y Nilda Espinola-Zavaleta^{a,c,*}

^a Departamento de Consulta Externa, Instituto Nacional de Cardiología Ignacio Chávez, México, D.F., México

^b Departamento de Radiología e Imagen, Instituto Nacional de Cardiología Ignacio Chávez, México, D.F., México

^c Departamento de Ecocardiografía, ABC Medical Center, I.A.P., México, D.F., México

* Autor para correspondencia. Consulta Externa, Instituto Nacional de Cardiología Ignacio Chávez, Juan Badiano, N.º 1, Colonia Sección XVI, CP 14080 Tlalpan, México, D.F., México.

Correo electrónico: niesza2001@hotmail.com (N. Espinola-Zavaleta).

<http://dx.doi.org/10.1016/j.acmx.2015.07.003>

Recambio valvular tricuspídeo mínimamente invasivo utilizando oclusión percutánea endocava



Minimally invasive tricuspid valve replacement using percutaneous endocaval occlusion in patients with previous cardiac surgery

Introducción

La disfunción de la válvula tricúspide puede ocurrir en válvulas estructuralmente normales o en válvulas con daño orgánico. La insuficiencia tricuspídea en pacientes con valvas normales suele ser secundaria a enfermedad valvular izquierda (es decir, insuficiencia tricuspídea funcional o secundaria) y es la principal causa de insuficiencia tricuspídea¹⁻⁴.

Únicamente el 35% de los pacientes sometidos a cirugía valvular mitral estará libre de reoperación a 20 años, siendo la progresión de la valvulopatía tricuspídea la causante del 65% de dichas reintervenciones^{5,6}.

Existen varios factores que incrementan la morbimortalidad de la cirugía de recambio valvular tricuspídeo, especialmente la presencia de cirugías cardíacas previas, lo cual se ve reflejado en la mayor incidencia de lesiones en estructuras cardiovasculares durante la disección (10%), mayor sangrado postoperatorio (6.6%), mayor incidencia de infecciones esternas (5-9.8%). Con una mortalidad perioperatoria global asociada al cambio valvular tricuspídeo aislado que va desde el 11% hasta el 33% en algunas series⁵⁻⁸.

El abordaje mínimamente invasivo para el recambio valvular tricuspídeo a través de minitoracotomía anterolateral derecha ha demostrado una disminución significativa de: mortalidad perioperatoria (2-6%), sangrado (6%), mediastinitis (0%) y estancia hospitalaria (10 días). En los estudios que sustentan estos datos se ha observado un incremento en la incidencia de eventos cerebrovasculares (9%)^{9,10}.

Métodos

Estudiamos una serie de casos (n=11), de todos los pacientes del Instituto Nacional de Cardiología «Ignacio Chávez» sometidos a recambio valvular tricuspídeo por minitoracotomía anterolateral derecha de enero del 2011

a enero del 2015. En todos los casos se utilizaron balones percutáneos para lograr el aislamiento de la aurícula derecha en lugar de realizar la disección de ambas cavas y la colocación de torniquetes o pinzas.

Las variables estudiadas fueron: mortalidad perioperatoria, sangrado posquirúrgico, infección profunda de la herida quirúrgica, tiempo de ventilación mecánica, tiempo de estancia en la unidad de cuidados intensivos y tiempo de estancia hospitalaria.

Técnica quirúrgica:

1. Se disecan arteria y vena femoral izquierdas así como vena yugular interna derecha.
2. Se realiza minitoracotomía anterolateral derecha de 4 cm en línea axilar anterior 4.º espacio intercostal.
3. Se administra heparina, 300 UI/kg vía intravenosa.
4. Se canulan arteria y vena femoral izquierdas y vena yugular interna derecha.
5. Por vía percutánea a nivel del vena femoral derecha se introducen 2 balones oclusores (balón de medición de dispositivo Amplatzer AGA-medical/St. Jude) uno en cava superior de 24 mm y otro en cava inferior de 34 mm de diámetro (fig. 1), lo más cercano a la unión cavoauricular posible, guiados por fluoroscopia.
6. Se inicia circulación extracorpórea en normotermia.
7. Se colapsa pulmón derecho.
8. Se insuflan balones oclusores endocava (fig. 2).
9. Se realiza pericardiotomía transversa a nivel de la aurícula derecha; la incisión involucra tanto el pericardio como la pared auricular, debido a las adherencias epicárdico-pericárdicas ocasionadas por la cirugía previa.
10. Se coloca separador de la aurícula derecha el cual se exterioriza hacia la pared torácica anterior a nivel de la línea medioclavicular por una incisión de 3 mm.
11. Se realiza el cambio valvular tricuspídeo con 4 puntos separados de poliéster 00 en la porción septal del anillo y el resto del anillo con surgete continuo con polipropileno 00.
12. Se realiza atriorrafia derecha en 2 planos con polipropileno 3-0 involucrando el pericardio.
13. Se coloca marcapasos epicárdico temporal.
14. Se desinflan balones oclusores.
15. Se inicia destete de circulación extracorpórea hasta decanulación.
16. Se coloca drenaje blando 24Fr por contrabertura en pared costal.