

6. Armstrong W, Ryan T. *Ecocardiografía de Feigenbaun*. 7.^a edición Lippincott Williams & Wilkins; 2010. p. 580.
7. Centers for Disease Control and Prevention. Leading Causes of Death in Females United States, 2011 [consultado 10 Ago 2015]. Disponible en: <http://www.cdc.gov/women/lcod/2010/index.htm>
8. Roifman I, Therrien J, Ionescu-Ittu R. A coarctation of the aorta and coronary artery disease: Fact or fiction. *Circulation*. 2012;126:16–21.
9. Contreras A, Gonzalez-Pacheco H, Arias-Mendoza A, et al. The adult with congenital heart disease in a coronary care unit: Clinical characteristics and outcome. *JACC*. 2014.
10. The Task Force on the Management of Grown-up Congenital Heart Disease of the European Society of Cardiology (ESC) Endorsed by the Association for European Paediatric Cardiology (AEPC). ESC Guidelines for the management of grown-up congenital heart disease (new version 2010). *European Heart Journal*.
11. Bhatt AB, Foster E, Kuehl K, et al. American Heart Association Council on Clinical Cardiology. Congenital heart disease in the older adult. *Circulation*. 2015;131:1884–931.
12. Özdemir S, Gazi E. Myocardial perfusion spect imaging in dextrocardia: A case report. *Molecular Imaging and Radionuclide Therapy*. 2013;22:70–2.
13. Zemanek D, Veselka J, Kautznerova D, et al. The anomalous origin of the left coronary artery from the right aortic sinus: Is

the coronary angiography still a 'gold standard'? *Int J Cardiovasc Imaging*. 2006;22:127–33.

Karol Andrea Guzmán-Guillén^{a,*},
César Eduardo Hernández-Fonseca^a,
Paloma Eunise Cossio-Torrico^b, Sergio Andrés Criales-Vera^b,
Daniel Zavaleta-López^c y Alfonso Buendía-Hernández^d

^a *Departamento de Cardiología Clínica, Instituto Nacional de Cardiología Ignacio Chávez, México, D.F., México*

^b *Departamento de Radiología e Imagen, Instituto Nacional de Cardiología Ignacio Chávez, México, D.F., México*

^c *Departamento de Cardiología Pediátrica, Clínica de Chiapas, Chiapas, México*

^d *Departamento de Cardiología Pediátrica, Instituto Nacional de Cardiología Ignacio Chávez, México, D.F., México*

* Autor para correspondencia. Calle 11, Colonia Belisario Domínguez Sección XVI, Delegación Tlalpan, código postal 14080, México, D.F., Teléfono: +5567062465. Correo electrónico: karolandreagg@hotmail.com (K.A. Guzmán-Guillén).

<http://dx.doi.org/10.1016/j.acmx.2015.10.002>

Broncoplastia con *stent* en bronquio principal izquierdo en un paciente con síndrome de válvula pulmonar ausente. Reporte de caso



Stent broncoplasty in left main bronchus in a patient with absent pulmonary valve syndrome. A case report

Presentación del caso

El síndrome de válvula pulmonar ausente es una cardiopatía congénita rara, caracterizada por la falta de desarrollo o formación rudimentaria de las sigmoideas pulmonares acompañadas de dilatación aneurismática del tronco y ramas pulmonares, descrito por Chevers en 1847¹.

La dilatación de las arterias pulmonares observada en esta enfermedad es la causa más importante de morbilidad. Sin embargo, no existe a la fecha una afirmación sobre el origen de esto. Arensman et al.² y Rabinovitch et al.³ demostraron disminución del tejido elástico y existencia de malformaciones en bronquios secundarios y terciarios.

Posterior a la corrección quirúrgica total en estos pacientes, una de las complicaciones no asociada al tipo de tratamiento quirúrgico es la presencia de malacia en los bronquios, referida en aproximadamente el 32% de los pacientes⁴.

Dentro de las opciones de tratamiento se encuentra la colocación de *stent* en la vía aérea. El primer *stent* metálico fue usado por Canfield y Norton en 1933. Dentro de las opciones de *stents* metálicos, el Palmaz, hecho de acero

y mezcla de alambre, es expandido mediante balón y en la actualidad no se recomienda su uso en vía aérea ya que puede ser comprimido o colapsado. La segunda generación de *stents* metálicos fue iniciada por el Wallstent realizado con filamentos de cobalto, utilizado para tratar estenosis de vía aérea. Recientemente, el nitinol ha sido utilizado en prácticamente todos los *stents* metálicos autoexpandibles. Existen *stents* cubiertos como el Advanta V12[®], empleado por primera vez para el tratamiento de la coartación aórtica en 2009⁵, el cual se encuentra cubierto con membrana de politetrafluoroetileno lo cual encapsula los *strut* del *stent* creando una interface para la pared de la vía aérea.

El objetivo de presentar este caso fue dar a conocer el primer caso reportado en la literatura de broncoplastia con *stent* en síndrome de válvula pulmonar ausente.

Presentamos el caso de una paciente femenina de 8 meses de edad, con antecedente de hospitalizaciones previas por infecciones de vías respiratorias. A su ingreso con fallo cardiaco y dificultad respiratoria, SatO₂ 85%, soplo sistólico-diastólico grado VI/VI paraesternal izquierdo alto, auscultación pulmonar con crépitos bilaterales. La radiografía de tórax con *situs solitus*, arco aórtico izquierdo, cardiomegalia grado II y trama vascular pulmonar aumentada. El electrocardiograma en *situs solitus* eléctrico, eje QRS a la derecha, con datos de hipertrofia ventricular derecha. El ecocardiograma reportó síndrome de válvula pulmonar ausente con estenosis (gradiente máximo 83 mmHg) e insuficiencia libre, TAPSE 13, FEVI 70%, diámetro diastólico del ventrículo derecho 27 mm (*Z-score* +3,6), RDAP 14 mm, RIAP 14 mm (*Z-score* +5,3 y +5,8, respectivamente), anillo aórtico 15 mm (*Z-score* +6,1). Se realizó tomografía cardiaca encontrando válvula pulmonar ausente con dilatación del tronco y ramas pulmonares condicionando compresión del bronquio principal izquierdo (fig. 1a).

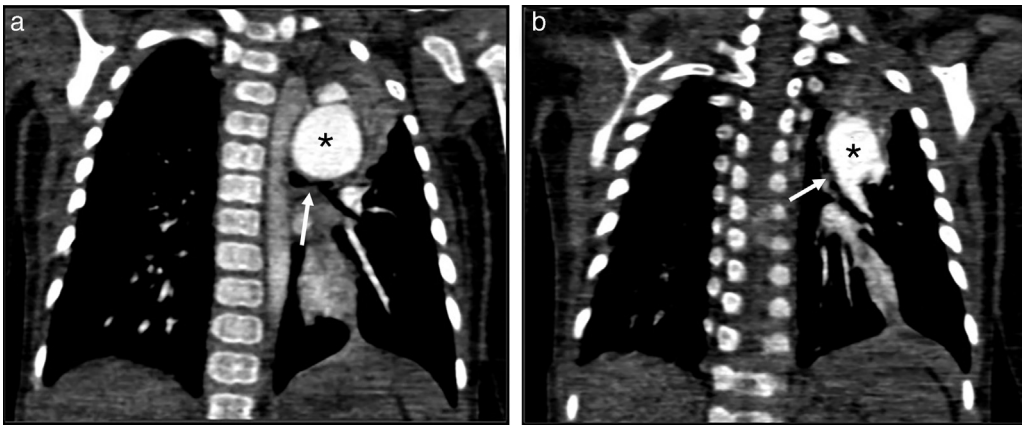


Figura 1 a) Tomografía cardiovascular prequirúrgica: dilatación aneurismática de la rama izquierda de la arteria pulmonar (*) comprimiendo el bronquio principal izquierdo (flecha), y b) Tomografía cardiovascular posquirúrgica: colapso del bronquio principal izquierdo (flecha) e hipoplasia del mismo.

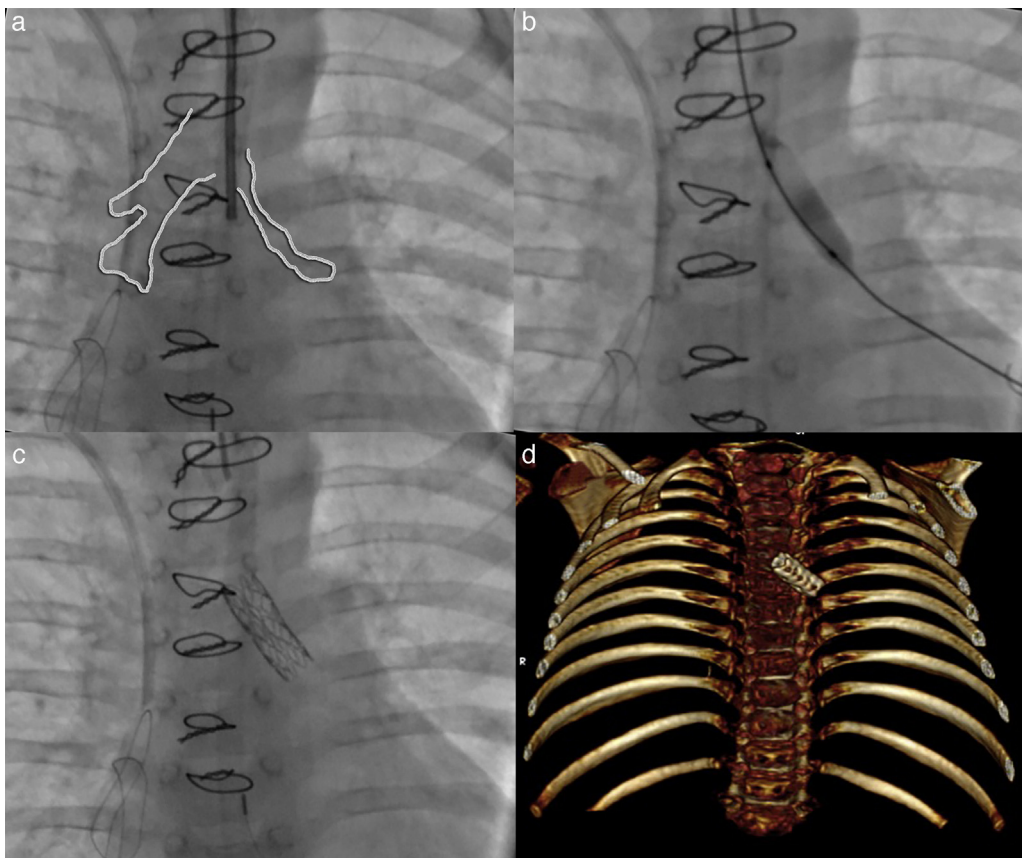


Figura 2 a) Broncografía: esquematización comparativa entre ambos bronquios principales observando hipoplasia importante del bronquio izquierdo; b) Broncoplastia con balón del bronquio principal izquierdo con buena apertura; c) Se observa *stent* en bronquio principal izquierdo con adecuada posición y apertura, y d) Tomografía cardiovascular (reconstrucción volumétrica). *Stent* en bronquio izquierdo.

La paciente se llevó a corrección quirúrgica: incisión con ampliación del anillo pulmonar, tronco y ambas ramas pulmonares con realización de univalva pulmonar. Se cerró la comunicación interventricular con parche de pericardio bovino redirigiendo el flujo del ventrículo izquierdo a la aorta.

Durante el periodo posquirúrgico, cursó con inestabilidad hemodinámica, requiriendo ventilación mecánica prolongada por retención de CO₂, por lo que se realizó tomografía encontrando colapso total del bronquio izquierdo (fig. 1b). Se llevó a cateterismo reportando presión del ventrículo derecho 50-5/12 mmHg contra presión sistémica de

85/50-68 mmHg. Durante fluoroscopia se evidenció bronquio izquierdo hipoplásico (fig. 2a), por lo que se realizó broncoplastia con balón Vía Trak® Plus 5 × 15 mm (fig. 2b), y colocación de *stent* Advanta V12® 5 × 16 mm abarcando la totalidad del bronquio (fig. 2c y d).

Se logra extubación 5 días después del procedimiento y la paciente es egresada sin ninguna complicación.

Se ha comentado en la literatura que posterior a la plastia de ramas pulmonares en pacientes con esta enfermedad existe un comportamiento que asemeja malacia bronquial habiendo fenómeno de válvula durante la espiración.

Diferentes opciones de tratamiento se encuentran disponibles, como la colocación de *stents*. En un estudio realizado por Gompelmann et al.⁶, 2 pacientes fueron tratados con *stent* autoexpandible, y en un estudio prospectivo Ernst et al.⁷ mostraron que el 77,6% de los pacientes con traqueo-broncomalacia se beneficiaron con la colocación de *stent*, aunque complicaciones (retención de secreciones y migración del *stent*) fueron reportadas en el 84,5%.

La angioplastia con *stent* en vía aérea puede acompañarse de complicaciones y, por tanto, requerir su extracción. En un estudio observacional, el 58% de los procedimientos para remover *stents* presentaron alguna complicación⁸, siendo la más común, la reobstrucción (46%).

Susanto et al.⁹ reportaron las complicaciones del uso del *stent* Palmaz® para la malacia bronquial: posicionamiento subóptimo, migración y colapso del *stent*. Spatenka et al.¹⁰ describieron estenosis recurrente de la vía aérea posterior al *stent*.

En el caso aquí reportado no se reportaron complicaciones agudas ni en el seguimiento a los 6 meses.

Se debe considerar actualmente la broncoplastia con *stent* en vía aérea como una excelente alternativa al tratamiento quirúrgico, siendo un procedimiento eficaz y seguro con alta tasa de éxito en pacientes con obstrucción bronquial secundario a malacia.

Bibliografía

- Chevers N. Recherches maladies arteres pulmonaires. *Arch Gen Med.* 1847;15:488–508.
- Arensman FW, Francis PD, Helmsworth JA, et al. Early medical and surgical intervention for tetralogy of Fallot with absence of pulmonary valve. *J Thorac Cardiovasc Surg.* 1982;84:430.
- Rabinovitch M, Grady S, David I, et al. Compression of intrapulmonary bronchi by abnormally branching pulmonary

arteries associated with absent pulmonary valves. *Am J Cardiol.* 1982;50:804.

- McDonnell B, Raff G, Gaynor W, et al. Outcome after repair of tetralogy of Fallot with absent pulmonary valve. *Ann Thorac Surg.* 1999;67:1391–6.
- Hussein H, Walsh K. First in man use of the Advanta trademark V12 ePTFE-coated stent in aortic coarctation. *Catheter Cardiovasc Interv.* 2009;74:101–2.
- Gompelmann D, Eberhardt R, Schuhmann M, et al. Self-expanding Y stents in the treatment of central airway stenosis: A retrospective analysis. *Ther Adv Respir Dis.* 2013;7:255–63.
- Ernst A, Majid A, Feller-Kopman D, et al. Airway stabilization with silicone stents for treating adult tracheobronchomalacia: A prospective observational study. *Chest.* 2007;132:609–16.
- Alazemi S, Lunn W, Majid A, et al. Outcomes, health-care resources use, and costs of endoscopic removal of metallic airway stents. *Chest.* 2010;138:350–6.
- Susanto I, Peters JI, Levine SM, et al. Use of balloon-expandable metallic stents in the management of bronchial stenosis and bronchomalacia after lung transplantation. *Chest.* 1998;114:1330–5.
- Spatenka J, Khagani A, Irving JD. Gianturco self-expanding metallic stents in treatment of tracheobronchial stenosis after single lung and heart-lung transplantation. *Eur J Cardiothorac Surg.* 1991;5:648–52.

Roberto Mijangos-Vázquez^a, Carlos Zabal-Cerdeira^a, José Antonio García-Montes^a, Juan Calderón-Colmenero^b, Alfonso Buendía-Hernández^b y María Elena Soto-López^{c,*}

^a Departamento de Cardiología Intervencionista Pediátrica, Instituto Nacional de Cardiología Ignacio Chávez, México, D.F., México

^b Departamento de Cardiología Pediátrica, Instituto Nacional de Cardiología Ignacio Chávez, México, D.F., México

^c Clínica de Aorta, Departamento de Inmunología, Instituto Nacional de Cardiología Ignacio Chávez, México, D.F., México

* Autor para correspondencia. Clínica de Aorta, Departamento de Inmunología, Instituto Nacional de Cardiología Ignacio Chávez, Juan Badiano, N.º 1, Colonia Sección XVI, CP. 14080 México, D.F., México. Teléfono: +52 55 5573 2911, Ext: 1347.

Correo electrónico: mesoto50@hotmail.com (M.E. Soto-López).

<http://dx.doi.org/10.1016/j.acmx.2015.07.001>