

CARTA AL EDITOR

Infarto inferior con extensión a ventrículo derecho secundario a aneurisma gigante de la arteria coronaria derecha



Inferior myocardial infarction with extension to right ventricle secondary to giant right coronary artery aneurysm

Sr. Editor:

Los aneurismas coronarios son una entidad poco frecuente, y resultan principalmente de aterosclerosis¹. Se define como aneurisma coronario gigante cuando exceden más de 4 veces el diámetro referencial del vaso o son mayores de 8 mm de diámetro². Se presenta este caso porque a la fecha, no existen ensayos controlados de la terapia, el tratamiento es basado en reporte de casos en la literatura, haciendo de su manejo un reto.

Varón de 40 años con antecedente de tabaquismo desde los 20 años, y consumo de cocaína durante 5 años siendo la última vez hace 10 años. Presentó dolor precordial opresivo acompañado de descarga neurovegetativa de 2 h de evolución. Sin alteraciones a la exploración física. Electrocardiograma sinusal con lesión subepicárdica en cara posteroinferior y subendocárdica en cara lateral con bloqueo incompleto de la rama derecha del haz de His. Se realizó coronariografía canulando sin complicaciones el ostium izquierdo sin mostrar lesiones, pero al canular el ostium derecho con pase de mínimo contraste se mostró una aparente fístula de aorta-aurícula derecha. Debido a los hallazgos mencionados se llevó a cabo una angiotomografía coronaria, siendo también de difícil interpretación, concluyendo visualizar en el segmento medio de la coronaria derecha saco aneurismático de la porción vertical (mide 12.5 × 9.4 × 9.9 cm) con imagen de trombo en su interior, el cual comprime la aurícula derecha y el tercio basal del ventrículo derecho, además de hipocinesia inferior en segmento basal y medio, por lo tanto se realizó resonancia magnética evidenciando infarto de miocardio inferior con extensión a ventrículo derecho secundario a aneurisma gigante de la coronaria derecha, con trombo en su interior (82 × 64 × 39 mm) (fig. 1). Se intervino quirúrgicamente, con resección del aneurisma mediante ligamiento de la ostia y

la luz distal, trombectomía intraaneurismal, y colocación de hemoducto venoso de la aorta ascendente a la descendente posterior. El histológico reportó la pared de la arteria con fibrosis de la media con fragmentación de las fibras elásticas y degeneración quística. La angiotomografía para control de arterias coronarias mostró el hemoducto permeable sin presentar más alteraciones (fig. 2). El paciente cursó con evolución satisfactoria.

Esta entidad fue descrita por Morgagni en 1761, pero solo 197 años después fue diagnosticada en un paciente vivo por Munker et al., quienes usaron la técnica de angiografía coronaria¹. Los aneurismas coronarios se definen como dilatación coronaria que excede en diámetro el segmento adyacente normal o el diámetro del vaso coronario más largo por 1.5 veces³. La incidencia varía de 1.5 al 5% en estudio angiograficos². La prevalencia de los aneurismas gigantes es del 0.02 al 0.2% y sin son > 50 mm de diámetro es del 0.02%.

La mayoría de los paciente suelen cursar asintomáticos, pero pueden llegar a presentar *angina pectoris*, infarto de miocardio, muerte súbita o complicaciones como formación de trombo, embolización, formación de fistula, rotura, hemopericardio, tamponamiento, compresión de estructuras adyacentes o insuficiencia cardiaca. El factor más predictivo de un infarto de miocardio es el tamaño del aneurisma. Es de gran importancia reconocer que los pacientes pueden desarrollar aneurismas extra cardiacos, por lo que deben ser llevados a rastreo con resonancia magnética, así mismo, la presencia de venas varicosas y varicocele son significativamente altos sugiriendo la existencia de un problema generalizado a nivel del endotelio⁴.

La serie más grande de casos fue reportada en el registro Coronary Artery Surgery Study (CASS)⁵. En este reporte, 978 de 20,087 pacientes (4.9%) fueron identificados de tener dilatación aneurismática coronaria, el 88.2% fueron varones, los segmentos proximal y medios de la arteria coronaria derecha fueron los lugares más afectados, y solo el 21% tenían enfermedad aneurisma y no estenosis coronaria.

La causa principal es la aterosclerosis (52%), siendo de aparición más tardía que las secundarias a enfermedad congénita (17%). En Japón y China, la principal causa es la enfermedad de Kawasaki. Etiologías infecciosas, genéticas e inmunológicas también se encuentran documentadas⁶. No existe mucha información respecto a la asociación del consumo de cocaína con aneurismas coronarios. En el estudio Satran et al. de 2005, el más grande documentado, con 112 pacientes, reportó que la prevalencia de los aneurismas

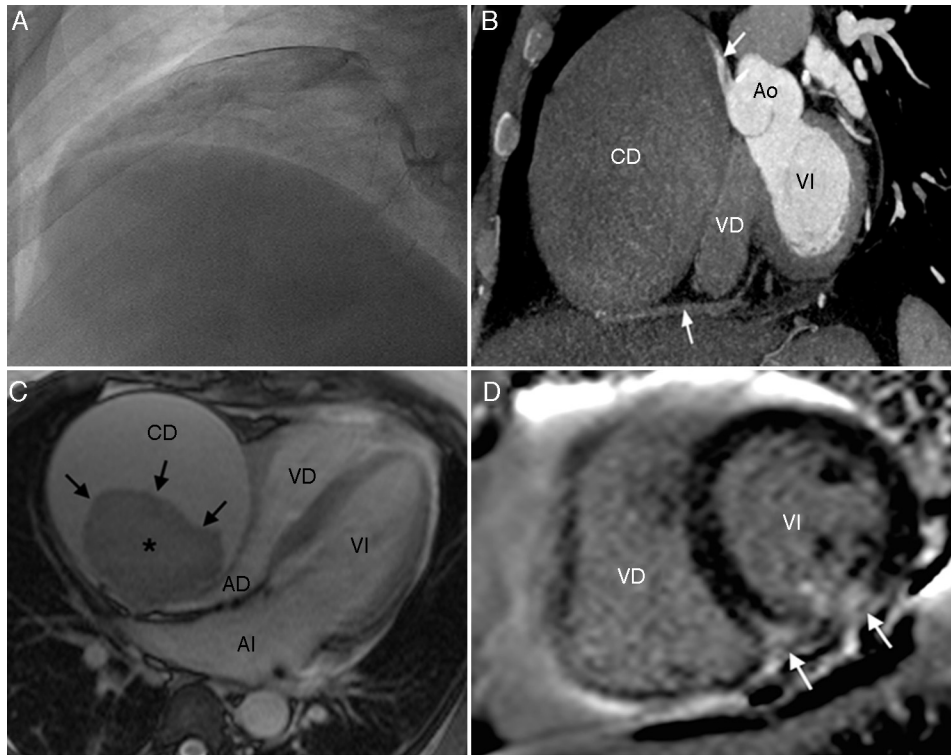


Figura 1 A) Coronariografía: arteria coronaria derecha canulada, observando fístula de la aorta (nacimiento en senos de Valsalva) a la aurícula derecha. B) TC cardíaca: eje corto. Se visualiza la porción proximal de la coronaria derecha (CD) el aneurisma con poca atenuación del medio de contraste y, también, se visualiza la porción distal de la CD (flecha). C) RM cardíaca: secuencia eco de gradiente en corte 4 cámaras. Se visualiza la coronaria derecha aneurismática (CD) con trombo (*) en el interior. Con compresión extrínseca por parte de la CD a la aurícula derecha (AD) y al ventrículo derecho (VD). D) RM cardíaca: secuencia de inversión recuperación o de reforzamiento tardío. Eje corto del tercio medio. Se observa reforzamiento con patrón isquémico en la pared inferior del ventrículo izquierdo (VI) y en el *septum* interventricular (flechas).

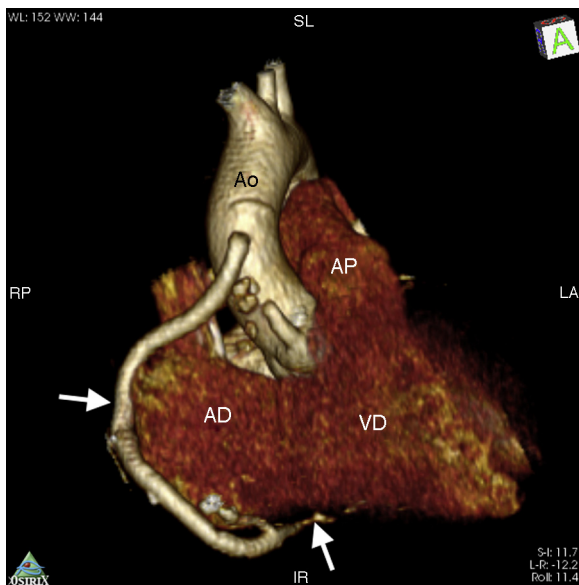


Figura 2 Tomografía cardíaca: reconstrucción volumétrica, se visualiza el hemoducto el cual emerge de la aorta ascendente y se conecta con la porción distal de la coronaria derecha.

coronarios era del 30.4% en los consumidores de cocaína. El mecanismo relacionado incluyó vasoconstricción severa e hipertensión con daño endotelial predisponente a la formación de aneurismas en los cuales la principal complicación fue el infarto agudo de miocardio⁷.

Una variedad de técnicas de imagen han sido utilizadas para el diagnóstico. Las herramientas no invasivas—ecocardiograma, tomografía computarizada y resonancia magnética— incluso los aneurismas más grandes se han evidenciado en las radiografías de tórax. La angiocoronariografía es el *gold standard*, ya que provee el número y características de los mismos⁸.

Los diagnósticos diferenciales incluyen aneurismas de la pared ventricular, pseudoaneurisma postraumático de la aorta ascendente, tumor cardíaco o del pericardio y timoma⁹.

Los tratamientos considerados, dependiendo de los síntomas, etiología, lesiones asociadas, tamaño, localización y comorbilidades, son implantación de *stents* cubiertos para su exclusión, cirugía y farmacológico. Para aneurismas con un diámetro menor a los 5 mm, el manejo menos invasivo con el uso de *stents* ha tenido una adecuada respuesta. La cirugía es el método preferido para tratar aneurismas gigantes con varias estrategias como resección, reconstrucción o aislamiento con o sin concomitantes *bypass* coronario¹⁰.

La historia natural y pronóstica persiste oscura, sin embargo una sobrevivencia a 5 años se reporta del 71%.

En resumen, se presentan las imágenes de un paciente que cursó con infarto de miocardio secundario a un aneurisma gigante de la coronaria derecha, manejado quirúrgicamente con evolución favorable.

Bibliografía

- Munker T, Peterson O, Vesterdal J. Congenital aneurysm of the coronary artery with an arteriovenous fistula. *Acta Radiol.* 1958;50:333-6.
- Syed M, Lesch M. Coronary artery aneurysm: A review. *Prog Cardiovasc Dis.* 1997;40:77-84.
- Swaye PS, Fisher LD, Litwin P, et al. Aneurysmal coronary artery disease. *Circulation.* 1983;67:134-8.
- Pahlavan PS, Niroomand N. Coronary artery aneurysm: A review. *Clin Cardiol.* 2006;29:439-43.
- Robinson FC. Aneurysms of the coronary arteries. *Am Heart J.* 1985;109:129-35.
- Yoshioka D, Izutani H, Ryugo M, et al. Asymptomatic giant traumatic right coronary artery pseudoaneurysm caused by sternal fracture. *Ann Thorac Surg.* 2011;92:e33-5.
- Satran A, Bart BA, Henry CR, et al. Increased prevalence of coronary artery aneurysms among cocaine users. *Circulation.* 2005;111:2424-9.
- Crawley PD, Mahlow WJ, Huntsinger DR, et al. Giant coronary artery aneurysms: Review and update. *Tex Heart Inst J.* 2014;41:603-8.
- Hinterauer L, Roelli H, Goebel N, et al. Huge left coronary artery aneurysm associated with multiple arterial aneurysms. *Cardiovasc Intervent Radiol.* 1985;8:127-30.
- Bañfi C, Vincentelli A, Ennezat PV, et al. A covered rupture of a giant right coronary artery aneurysm in the right atrium wall. *Int J Cardiol.* 2014;174:e120-1.

Liliana Estefanía Ramos Villalobos^{a,*},
Edgar Alexander Illescas González^a,
Agustín Rivera Rodríguez^a,
Víctor Alejandro Quiroz Martínez Martínez^b,
Roberto Cano Zárate^c y Aloha Meave González^c

^a *Cardiología, Instituto Nacional de Cardiología Ignacio Chávez, México D.F., México*

^b *Hospitalización, Instituto Nacional de Cardiología Ignacio Chávez, México D.F., México*

^c *Resonancia Magnética y Tomografía Cardíaca, Instituto Nacional de Cardiología Ignacio Chávez, México D.F., México*

* Autor para correspondencia. Liliana Estefanía Ramos Villalobos. Instituto Nacional de Cardiología Ignacio Chávez Juan Badiano N.º 1, Colonia Sección XVI. 14080, Tlalpan, Ciudad de México, México. Teléfono: +(52)(55) 5573 2911. Teléfono celular: 045333-555-0557.

Correo electrónico: esteflili@hotmail.com
(L.E. Ramos Villalobos).