

ARTÍCULO DE REVISIÓN

Intervencionismo coronario complejo con solapamiento de dispositivos biorreabsorbibles. Reporte de caso y revisión de nuevas perspectivas en el uso de dispositivos biorreabsorbibles guiado por tomografía de coherencia óptica



Enrico Macías* y Eduardo Amador

Departamento de Cardiología Intervencionista, Hospital Ángeles del Pedregal, Distrito Federal, México

Recibido el 7 de octubre de 2015; aceptado el 19 de enero de 2016

PALABRAS CLAVE

Intervención coronaria;
Dispositivos vasculares biorreabsorbibles;
Tomografía de coherencia óptica;
México

KEYWORDS

Coronary intervention;
Bioresorbable vascular scaffolds;
Optical coherence tomography;
México

Resumen La historia del intervencionismo percutáneo coronario ha tenido en los últimos años una evolución notable. Actualmente en México están disponibles los dispositivos vasculares biorreabsorbibles, los cuales tienen indicaciones precisas, y ofrecen una nueva opción en el intervencionismo coronario. En este trabajo presentamos el caso, y revisamos la evidencia publicada, para una nueva opción de intervención con estos dispositivos, un caso complejo con solapamiento de 3 dispositivos vasculares biorreabsorbibles guiado mediante tomografía de coherencia óptica.


© 2016 Instituto Nacional de Cardiología Ignacio Chávez. Publicado por Masson Doyma México S.A. Este es un artículo Open Access bajo la licencia CC BY-NC-ND (<http://creativecommons.org/licenses/by-nc-nd/4.0/>).

Complex coronary intervention with overlapping of bioresorbable scaffolds. Case report and new insights review in the use of bioresorbable vascular scaffolds guided by optical coherence tomography

Abstract In recent years, the history of percutaneous coronary intervention has had a remarkable evolution. Currently, in México are available the bioresorbable vascular scaffolds which have a very precise indications, and offer a new option in coronary intervention. We present the case and review of the published evidence, a new option for intervention with these devices, a

* Autor para correspondencia. Camino a Sta. Teresa 1055, Magdalena Contreras, Héroes de Padierna, 10700 Ciudad de México, D.F., México. Teléfono: +55 63 47 10 38.

Correo electrónico: enricomacias@hotmail.com (E. Macías).



complex case with 3 overlapping bioresorbable vascular scaffolds guided by optical coherence tomography.

© 2016 Instituto Nacional de Cardiología Ignacio Chávez. Published by Masson Doyma México S.A. This is an open access article under the CC BY-NC-ND license (<http://creativecommons.org/licenses/by-nc-nd/4.0/>).

Introducción

Gracias a la aparición de los stents coronarios recubiertos de fármacos antiproliferativos, se han mejorado notablemente los resultados en las intervenciones percutáneas coronarias, sobre todo al evitar el crecimiento excesivo de neointima intrastent (reestenosis). Sin embargo, la persistencia dentro del vaso de los dispositivos metálicos y polímeros durables ha evitado la recuperación del vaso ocasionado por inflamación persistente.

Desde el advenimiento de los dispositivos vasculares biorreabsorbibles (DVB) en el año 2011, nuevas perspectivas en el intervencionismo coronario han salido a la luz, con miras de evitar la trombosis y reestenosis del stent. El DVB disponible en México (Absorb, Abbott Vascular, Santa Clara, California, EE. UU.) es un dispositivo polimérico hecho de ácido L-poliláctico totalmente reabsorbible y recubierto de polímero degradable de ácido D, L-poliláctico, liberador de fármaco antiproliferativo (everolimus), diseñado para disminuir el crecimiento neointimal, logrando la recuperación y remodelación positiva del vaso, así como la recuperación de la función vasomotora del mismo¹⁻³. Actualmente existen indicaciones precisas para la preparación del vaso previo al intervencionismo con estos dispositivos así como directrices puntuales en cuanto al tipo de estenosis coronarias que pueden ser tratadas con este método. Sin embargo, se han reportado cada vez más casos en los que es viable realizar intervenciones coronarias complejas con el DVB tales como estenosis largas, con calcificación leve o moderada, bifurcaciones e incluso oclusiones totales crónicas^{4,5}. El objetivo de este trabajo es mostrar el tratamiento de una estenosis compleja, con solapamiento de 3 DVB en un ramo principal, combinado con stent de cromo-cobalto liberador de everolimus en el ramo secundario, guiado mediante tomografía de coherencia óptica.

Presentación del caso

Presentamos el caso de un paciente varón de 57 años con antecedentes médicos de hipertensión arterial sistémica y que se presentó en nuestro servicio con historia de angina crónica estable. Se le realizó estudio de perfusión miocárdica con esfuerzo físico que objetivó dolor de tipo anginoso durante la prueba, y en las imágenes de medicina nuclear, isquemia miocárdica grave en la pared anterolateral. Se le realizó estudio de coronariografía diagnóstica que objetivó oclusión total crónica de la arteria descendente anterior (DA) posterior al nacimiento del primer ramo diagonal, mismo que tenía estenosis severa en su segmento proximal

(fig. 1. A y B). Se preparó la lesión de la DA, predilatando con 2 balones compliantes de 1.50×20 mm y 2.50×20 mm hasta 16 atmosferas y el ramo diagonal se predilató con balón compliante de 2×15 mm a 12 atmosferas (fig. 1. C). En el ramo diagonal se implantó stent de cromo-cobalto y liberador de everolimus de 2.50×16 mm a 12 atmosferas. La lesión larga de la DA se trató con 3 DVB (Absorb, Abbott Vascular, Santa Clara, California, EE. UU.) de distal a proximal de 2.50×18 mm, 3×28 mm y 3.50×18 mm a 8 atmosferas, solapados mediante las guías de platino de los dispositivos. Se realizó optimización a la DA con balón no compliante de 3×20 mm hasta 14 atmosferas, de distal a proximal (fig. 1. D). Finalmente se realizó estudio de tomografía de coherencia óptica intracoronaria a la DA para corroborar el adecuado posicionamiento de los 3 DVB, así como la zona de solapamiento que fue de 2 mm tanto en el distal-medio como en el medio-proximal (fig. 2).

Discusión

Desde la aparición de los primeros stents en la intervención coronaria, se revolucionó la forma de tratar las arterias coronarias y la forma de entender la respuesta del vaso ante la implantación de estos dispositivos. A lo largo de la historia del intervencionismo percutáneo coronario los diferentes tipos de stent han evolucionado en cuanto a su conformación y estructura, polímeros, aleaciones, fármacos, y por supuesto, seguridad y eficacia. Actualmente las tasas de trombosis del stent y reestenosis son tan bajas que hacen de estos dispositivos el punto primario de tratamiento para las estenosis coronarias. Hemos llegado al punto en donde los nuevos dispositivos biorreabsorbibles nos dejan una nueva pregunta por resolver. ¿Son realmente los DVB tan seguros y eficaces que serán el futuro inmediato de las intervenciones coronarias? Los mecanismos implicados en la degradación de los DVB dependen de la composición de su estructura, en el caso del ABSORB, la degradación es debida a la hidrólisis de los 2 polímeros (ácido L-poliláctico y ácido D, L-poliláctico) que, junto con la fagocitosis producen finalmente cristales de ácido láctico que pueden ser totalmente catabolizados⁶. Después del año de la implantación se promueve el crecimiento y recubrimiento de neointima, produciendo remodelamiento positivo, recuperando así las características de la neointima que consta de tejido conectivo y células de músculo liso que recubre la placa subyacente y restaurando las propiedades vasomotoras⁷.

En un principio, los primeros estudios demostraron que efectivamente estos dispositivos podían ser tan seguros y eficaces como los stents metálicos liberadores de fármaco⁸, sin

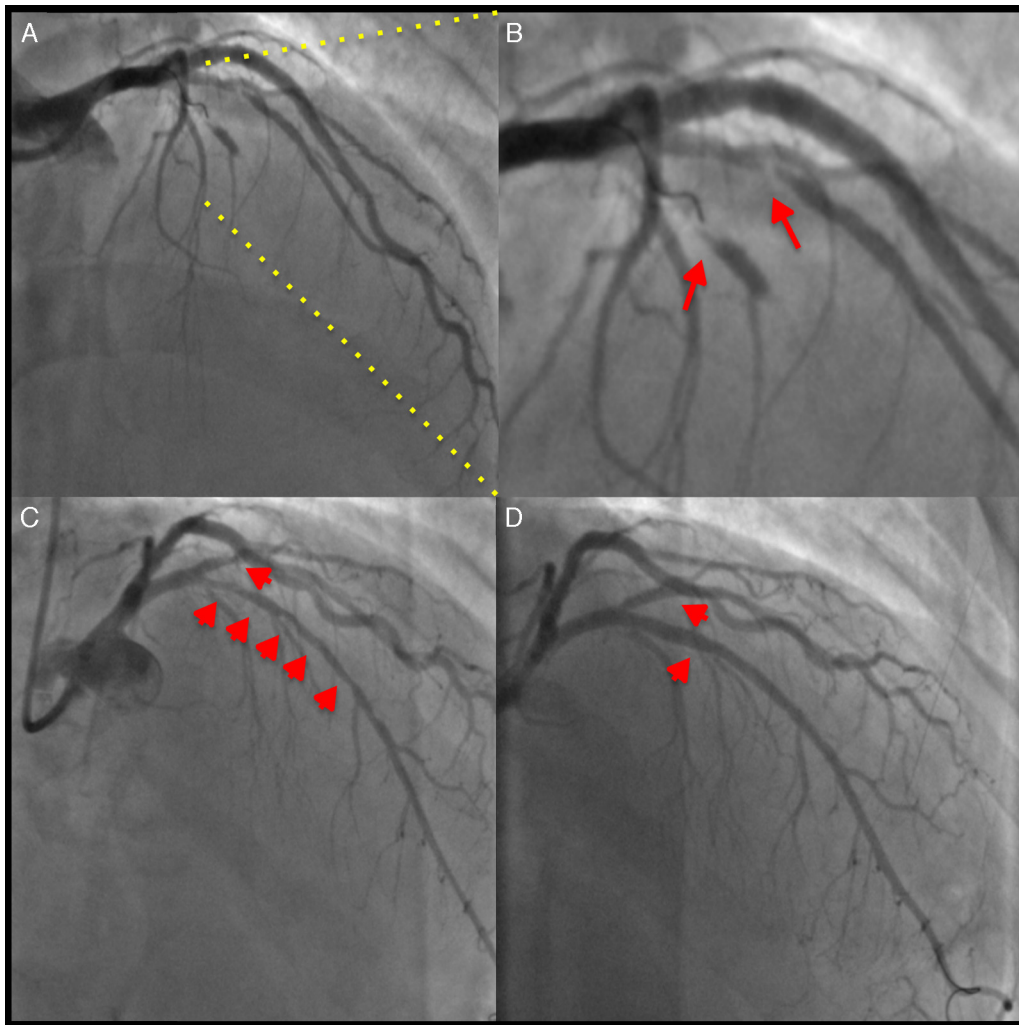


Figura 1 A) Imagen angiográfica donde se objetiva la oclusión total crónica de la descendente anterior desde su segmento medio y la estenosis crítica del ramo diagonal proximal. B) Imagen en aumento donde se objetivan ambas estenosis (flechas rojas). C) Imagen angiográfica posterior a la angioplastia con balón de ambas estenosis (flechas rojas). D) Resultado angiográfico final posterior a la implantación en el ramo diagonal del stent de cromo-cobalto liberador de everolimus y del solapamiento de 3 DVB en la descendente anterior (flechas rojas).

embargo, en el contexto de pacientes protocolizados, y en estenosis con muy bajo contenido de calcio, cortas, sin bifurcaciones y limitando la implantación a la forzosa utilización de técnicas de imagen intracoronaria como el ultrasonido intravascular y la tomografía de coherencia óptica. Como era de esperarse, esto también ha cambiado radicalmente ya que actualmente ya existen DVB de tercera generación que han mejorado la fuerza radial y por supuesto la experiencia de los operadores, logrando así realizar estudios en pacientes del mundo real, en los cuales las estenosis tratadas han sido cada vez más complejas. Existen ya varios reportes individuales de esto en la literatura, Miyazaki et al.⁹ publicaron un estudio con DVB en el que demostraron la viabilidad de tratar estenosis altamente calcificadas tomando en consideración la fuerza radial y la navegabilidad de estos dispositivos. En un estudio recientemente publicado por Wöhrle et al.¹⁰, el registro ASSURE, un estudio multicéntrico alemán realizado con 183 pacientes, con estenosis

coronarias *de novo*, se encontró que la evolución clínica y angiográfica de los pacientes son equiparables en el mundo real a las de los estudios previamente publicados, tomando en consideración que en este trabajo se realizó la implantación de los DVB sin la guía de ultrasonido ni tomografía de coherencia óptica. El valor real de este estudio parece ser que las estenosis tratadas con DVB fueron tipo B2/C de la ACC/AHA hasta en el 64.6%, el 14.1% de estas fueron bifurcaciones y el 15.6% tenían calcificación moderada o severa. Tras el seguimiento clínico a 12 meses, tan solo se presentaron un 5% de eventos cardiovasculares mayores, de los cuales el 2.8% fue revascularización de la misma lesión. Estas cifras son equiparables con estudios previos tales como la Cohorte B del ABSORB¹¹ que tuvo el 6.9% de eventos cardiovasculares mayores, el ABSORB EXTEND¹² del 4.3% y el SPIRIT IV¹³ del 4.1% (stent metálico liberador de everolimus). Por otra parte, no solamente en enfermedad coronaria estable se ha demostrado la seguridad de estos dispositivos;

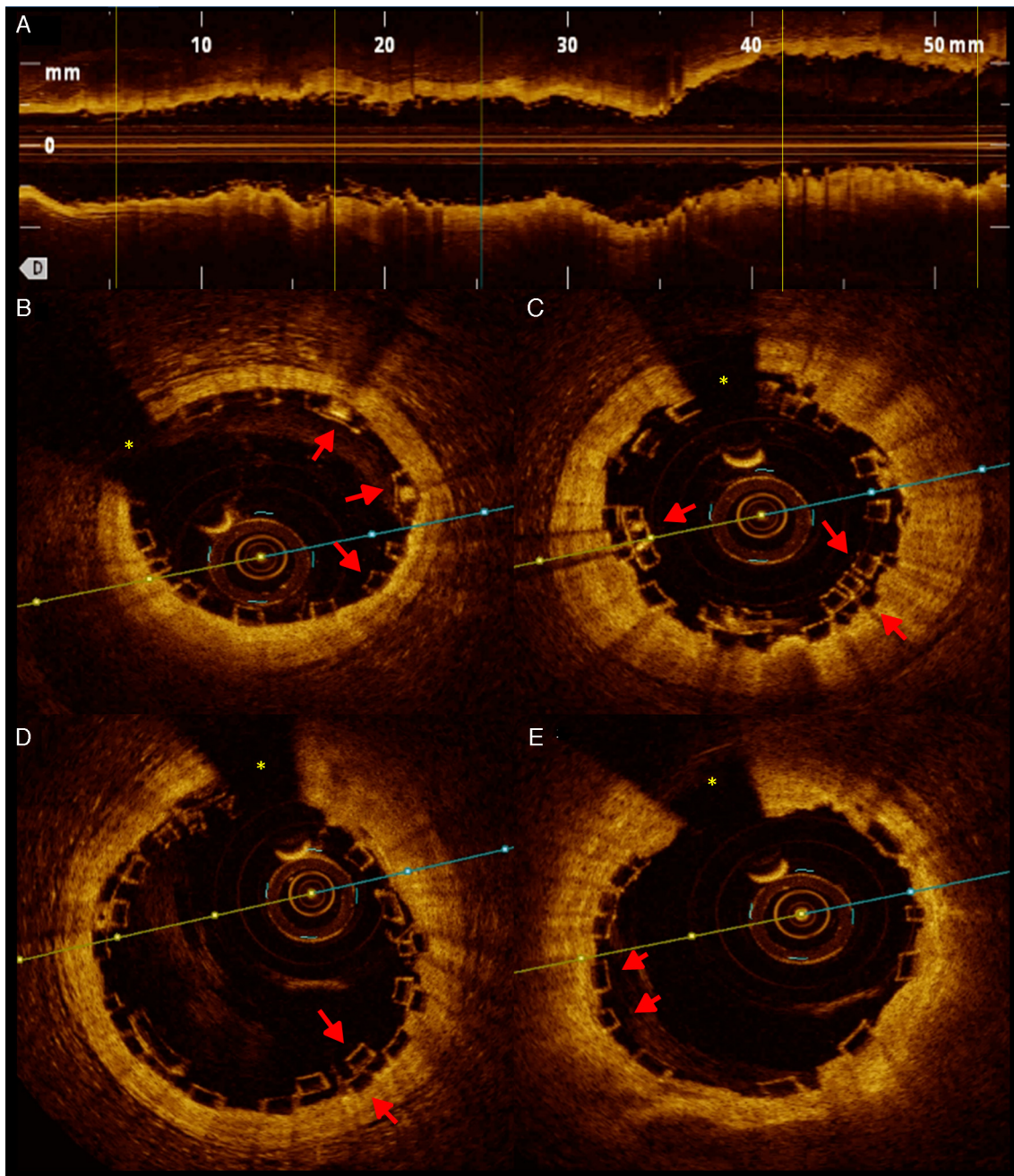


Figura 2 A) Imagen de tomografía de coherencia óptica (TCO) en el eje longitudinal, posterior a la implantación de 3 DVB. B) Corte de TCO del borde distal del primer DVB en donde se muestra el adecuado posicionamiento de los struts y los marcadores de platino (flechas rojas). Sombra de la guía intracoronaria(*). C) Corte de TCO en donde se observa el primer solapamiento del DVB distal y medio donde se observa perfecto solapamiento de 2 mm y adecuado posicionamiento de los struts (flechas rojas). D) Corte de TCO donde se observa el segundo solapamiento de DVB medio-proximal (flechas rojas). E) Borde proximal del tercer DVB con adecuado posicionamiento de los struts (flechas rojas).

recientemente el estudio POLAR ACS¹⁴ demostró la seguridad y eficacia de utilizar los DVB en pacientes con síndromes coronarios agudos.

En nuestro caso, el tratamiento «híbrido» del ramo diagonal con stent metálico liberador de everolimus y de la DA con 3 DVB, en una oclusión total crónica larga, con contenido leve a moderado de calcio, demostramos la viabilidad de tratar este tipo de lesiones con estos dispositivos de forma

segura (el paciente se mantiene sin eventos cardiovasculares mayores a 8 meses de la implantación). El resultado final exitoso, y sin malposición de los struts del DVB fue guiado mediante tomografía de coherencia óptica. Cabe decir que, al igual que en los estudios mencionados previamente, la clave para el éxito de estos procedimientos parece ser la alta presión de expansión del DVB e inclusive el ligero sobredimensionamiento. En lo que respecta a la manera

de implantar los DVB de forma solapada, estos dispositivos tiene marcadores de platino colocados en los extremos, situados a 90°. La forma más adecuada de asegurar el solapamiento recomendado de 1-4 mm se logra colocando mediante angiografía estos 2 marcadores a menos de 1 mm de distancia; en nuestro caso, las imágenes de tomografía de coherencia óptica corroboran el adecuado solapamiento de los 3 DVB. Por el momento nosotros recomendamos la utilización de alguna de las 2 técnicas de imagen intravascular disponibles en nuestro país, sin embargo en la medida que la curva de aprendizaje con estos dispositivos mejore, será viable y segura la implantación sin ayuda de ningún tipo de imagen, en casos seleccionados. La respuesta sobre si estos DVB serán el futuro inmediato en los procedimientos intervencionistas, incluyendo los síndromes coronarios agudos, parece apuntar a una afirmación; no obstante la seguridad y eficacia, los resultados en términos de revascularización de la misma estenosis, ya sea por trombosis o reestenosis, y la recuperación del vaso una vez reabsorbido el dispositivo, recuperando la fisiología y propiedades vasomotoras, hacen que se deban considerar los DVB como una nueva opción de tratamiento para los pacientes.

Conclusión

Los DVB son una nueva herramienta segura y eficaz para el tratamiento de las estenosis coronarias complejas, incluyendo estenosis largas y con calcificación moderada. La curva de aprendizaje en la selección, implantación y seguimiento de estos pacientes hará cada día más común su utilización, tomando en consideración que en casos seleccionados no se requiere forzosamente de imagen intracoronaria.

Financiación

No se recibió patrocinio de ningún tipo para llevar a cabo este artículo.

Conflicto de intereses

Los autores declaran no tener ningún conflicto de intereses.

Bibliografía

1. Ormiston JA, Serruys PW, Regar E, et al. A bioabsorbable everolimus-eluting coronary stent system for patients with single de-novo coronary artery lesions (ABSORB): A prospective open-label trial. *Lancet*. 2008;371:899-907.
2. Serruys PW, Onuma Y, Ormiston JA, et al. Evaluation of the second generation of a bioresorbable everolimus drug-eluting vascular scaffold for treatment of de novo coronary artery stenosis: Six-month clinical and imaging outcomes. *Circulation*. 2010;122:2301-12.
3. Onuma Y, Serruys PW. Bioresorbable scaffold: The advent of a new era in percutaneous coronary and peripheral revascularization? *Circulation*. 2011;123:779-97.
4. Seth A, Kumar V, Rastogi V. BRS in complex lesions: Massaging (and messaging) the right pressure points. *EuroIntervention*. 2015;11:131-5.
5. Vaquerizo B, Barros A, Pujadas S. Bioresorbable everolimus-eluting vascular scaffold for the treatment of chronic total occlusions: CTO-ABSORB pilot study. *EuroIntervention*. 2015;11:555-63.
6. Bourantas CV, Papafaklis MI, Kotsia A, et al. Effect of the endothelial shear stress patterns on neointimal proliferation following drug-eluting bioresorbable vascular scaffold implantation: an optical coherence tomography study. *JACC Cardiovasc Interv*. 2014;7:315-24.
7. Onuma Y, Serruys PW, Perkins LE, et al. Intracoronary optical coherence tomography and histology at 1 month and 2, 3, and 4 years after implantation of everolimus-eluting bioresorbable vascular scaffolds in a porcine coronary artery model: an attempt to decipher the human optical coherence tomography images in the ABSORB trial. *Circulation*. 2010;122:2288-300.
8. Bourantas CV, Farooq V, Zhang Y, et al. Circumferential distribution of the neointima at six-month and two-year follow-up after a bioresorbable vascular scaffold implantation: A substudy of the ABSORB Cohort B Clinical Trial. *EuroIntervention*. 2015;10:1299-306.
9. Miyazaki T, Vasileius F, Katsumasa S, et al. Bioresorbable vascular Scaffolds for heavily calcified lesions: How to tackle the Rugged Passage? *J Invasive Cardiol*. 2015;27:E167-8.
10. Wöhrle J, Naber C, Schmitz T, et al. Beyond the early stages: Insights from the ASSURE registry on bioresorbable vascular scaffolds. *EuroIntervention*. 2015;11:149-56.
11. Diletti R, Farooq V, Girasis C, et al. Clinical and intra-vascular imaging outcomes at 1 and 2 years after implantation of absorb everolimus eluting bioresorbable vascular scaffolds in small vessels. Late lumen enlargement: does bioresorption matter with small vessel size? Insight from the ABSORB cohort B trial. *Heart*. 2013;99:98-105.
12. Abizaid A, Costa JR Jr, Bartorelli AL, et al. The ABSORB EXTEND study: Preliminary report of the twelve-month clinical outcomes in the first 512 patients enrolled. *EuroIntervention*. 2015;10:1396-401.
13. Stone GW, Rizvi A, Newman W, et al., SPIRIT IV Investigators. Everolimus-eluting versus paclitaxel-eluting stents in coronary artery disease. *N Engl J Med*. 2010;362:1663-74.
14. Dudek D, Rzeszutko L, Zasada W, et al. Bioresorbable vascular scaffolds in patients with acute coronary syndromes: The POLAR ACS study. *Pol Arch Med Wewn*. 2014;124:669-77.