

pone en riesgo la vida. Solo en casos de falla cardiaca aguda de rápida evolución y eosinofilia marcada, el tratamiento empírico dual con esteroides y mesilato de imatinib puede llegar a ser la única alternativa terapéutica.

## Bibliografía

1. Chusid DC, West BC, Wolf SM. The hypereosinophilic syndrome. Analysis of fourteen cases with review of the literature. *Medicine*. 1975;54:1-27.
2. Klion AD, Bochner BS, Gleich GJ, et al. Approaches to the treatment of hypereosinophilic syndromes: A workshop summary report. The Hypereosinophilic Syndromes Working Group. *J Allergy Clin Immunol*. 2006;117:1292-302.
3. Crane MM, Chang CM, Kobayashi MG, et al. Incidence of myeloproliferative hypereosinophilic syndrome in the United States and an estimate of all hypereosinophilic syndrome incidence. *J Allergy Clin Immunol*. 2010;126:179-81.
4. Ogbogu PU, Bochner BS, Butterfield JH, et al. Hypereosinophilic syndrome: A multicenter, retrospective analysis of clinical characteristics and response to therapy. *J Allergy Clin Immunol*. 2009;124:1319-25.
5. Weller PF, Buley GJ. The idiopathic hypereosinophilic syndrome. *Blood*. 1994;83:2759-79.
6. Stevens H, Campo E, Harris NL, et al. Myeloid and lymphoid neoplasms with eosinophilia and abnormalities of PDGFRA PDGFRB or FGFR1. WHO classification of tumours of haematopoietic and lymphoid tissue. 4th ed Lyon: IARC Press; 2008. p. 68-73.
7. Ogbogu P, Rosing DR, Horne MK. Cardiovascular manifestations of hypereosinophilic syndromes. *Immunol Allergy Clin North Am*. 2007;27:457-75.
8. Syed IS, Martinez MW, Feng DL, et al. Cardiac magnetic resonance imaging of eosinophilic endomyocardial disease. *Int J Cardiol*. 2008;126:e50-2.
9. Pitini V, Arrigo C, Azzarello D, et al. Serum concentration of cardiac troponin T in patients with hypereosinophilic syndrome treated with imatinib is predictive of adverse outcomes. *Blood*. 2003;102:3456-7.
10. Klion AD. How I treat hypereosinophilic syndromes. *Blood*. 2009;114:3736-41.

Víctor Manuel Anguiano-Alvarez<sup>a,\*</sup>, Paris Troyo-Barriga<sup>b</sup>, Roberto de la Peña<sup>c</sup>, Manuel García-Graullera<sup>b</sup> y Alonso Gutiérrez-Romero<sup>a</sup>

<sup>a</sup>, *Medicina Interna, Fundación Clínica Médica Sur, México, D.F, México*

<sup>b</sup> *Departamento de Cardiología, Fundación Clínica Médica Sur, México, D.F, México*

<sup>c</sup> *Servicio de Hematología, Instituto Nacional de Ciencias médicas Salvador Zubiran, , México, D.F, México*

\* Autor para correspondencia. Fundación Clínica Médica Sur, Puente de Piedra n.º 150, Col. Toriello Guerra. C.P. 14050, México, D.F. Teléfono: +01 55 54247200; fax: +01 55 56669133.

Correo electrónico: [vanguianin1@hotmail.com](mailto:vanguianin1@hotmail.com) (V.M. Anguiano-Alvarez).

<http://dx.doi.org/10.1016/j.acmx.2015.01.002>

## Administración de ticagrelor junto a fibrinólisis en un caso de infarto agudo de miocardio con elevación del segmento ST



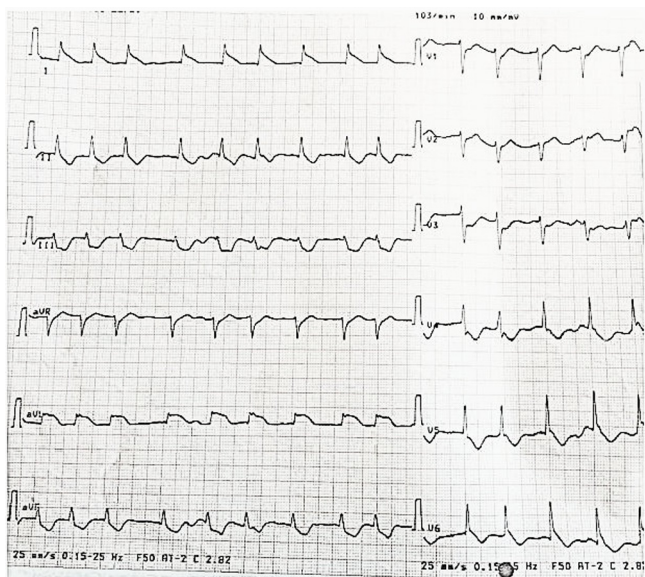
### Ticagrelor as an adjunct to fibrinolysis for the treatment of a patient with an acute ST elevation myocardial infarction

Sr. Editor:

En el momento actual la fibrinólisis es aún el tratamiento inicial para muchos pacientes con un infarto agudo de miocardio con elevación del segmento ST (IAMCEST) que no tienen acceso a una sala de hemodinámica. El efecto beneficioso de la coadministración del ácido acetilsalicílico (AAS) y el clopidogrel junto con la terapia fibrinolítica está bien establecido en las recomendaciones de las guías de práctica clínica<sup>1</sup>. Sin embargo, muy poco se sabe del efecto de los nuevos antiagregantes plaquetarios, como el ticagrelor o el prasugrel, en el contexto de la fibrinólisis. Aquí informamos el caso de un paciente con un IAMCEST que fue tratado con fibrinólisis después de recibir una dosis de carga de 180 mg de ticagrelor y 300 mg de AAS.

Varón de 53 años, fumador, que acude a urgencias de una clínica privada que se encuentra al lado de su domicilio, con dolor precordial de reciente comienzo. El

electrocardiograma mostró fibrilación auricular con respuesta ventricular media  $\pm$  110 por minuto y supradesnivel persistente del segmento ST > 2 mm en DI y aVL e infra-desnivel del ST «en espejo» en V3-V4 (fig. 1). Con el diagnóstico de IAMCEST lateral, al paciente se le administra 300 mg de AAS y 180 mg de ticagrelor y se contactó con su hospital de referencia para intervención percutánea coronaria (IPC) primaria. Antes del traslado, tuvo de forma súbita paro cardiorrespiratorio secundario a fibrilación ventricular que requirió desfibrilación y reanimación cardiopulmonar. Ante la inestabilidad clínica se procedió a intubación y ventilación mecánica, seguido de fibrinólisis con 50 mg de tenecteplasa más 30 mg de enoxaparina y se le trasladó a hospital con capacidad de IPC. Ingresó con IAMCEST sin criterios de reperfusión a los 90 min de haberse iniciado el manejo trombolítico y con inestabilidad hemodinámica con hipotensión arterial mantenida por debajo de 90 mm Hg. Se indicó y realizó IPC de rescate vía arteria femoral. Se demostró una oclusión trombótica en la arteria circunfleja proximal con flujo inicial TIMI 0 (*Thrombolysis In Myocardial Infarction*)<sup>2</sup> (fig. 2). La arteria descendente anterior y la arteria coronaria derecha no tenían lesiones. Se procedió a tratar la lesión culpable. Una vez conseguido el paso de una guía de angioplastia al vaso distal se administró un bolo de abciximab intracoronario y se realizó tromboaspiración, que recuperó flujo TIMI 3. Se finalizó con la implantación de un stent metálico de 3 x 37 mm en la arteria circunfleja proximal. El



**Figura 1** Electrocardiograma registrado durante el primer contacto médico.

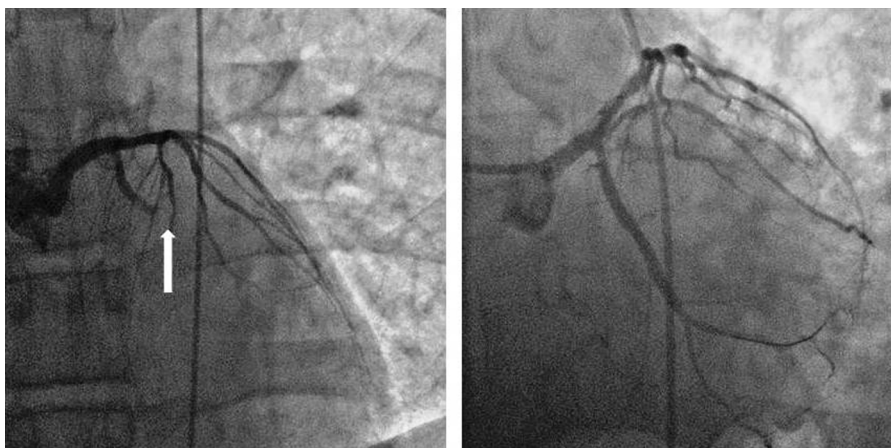resultado angiográfico final fue bueno y no hubo complicaciones (fig. 2). Posteriormente el paciente ingresó en la UCI con un electrocardiograma en ritmo sinusal y normalización del segmento ST. A su llegada requirió soporte con aminas vasoactivas, que fueron progresivamente retiradas ante la estabilidad clínica, así como la sedación y el soporte ventilatorio. El tratamiento post-IPC incluyó AAS 100 mg y ticagrelor 90 mg/12 h. No tuvo complicaciones hemorrágicas y salió de la UCI a las 48 h a la planta de Cardiología para completar su evolución, de donde fue dado de alta, con disfunción sistólica moderada del ventrículo izquierdo (FEVI 40%).

El ticagrelor es un antagonista selectivo de los receptores del adenosín difosfato que actúa de forma reversible sobre el receptor P2Y<sub>12</sub> del adenosín difosfato, y puede prevenir la activación y agregación de las plaquetas mediada por adenosín difosfato. Es activo por vía oral y tiene un rápido inicio de acción<sup>3</sup>. En el estudio PLATO, en

comparación con clopidogrel, la administración de ticagrelor junto con AAS en los pacientes con IAMCEST sometidos a IPC primaria redujo significativamente la tasa de eventos cardiovasculares, e incrementó la supervivencia sin aumentar los sangrados mayores<sup>4,5</sup>. En este estudio la administración de fibrinólisis fue un criterio de exclusión, y de hecho, las guías internacionales actuales no recomiendan el uso de ticagrelor en pacientes con IAMCEST que reciben fibrinólisis<sup>1</sup>.

Existe muy poca información del uso de ticagrelor en el contexto de la fibrinólisis, y en los pocos casos publicados su administración inicial obedeció a que se planeaba IPC primaria, pero por demoras en el traslado a un centro con IPC primaria o inestabilidad clínica fue necesario utilizar fibrinólisis en pacientes que ya habían recibido una dosis de carga de ticagrelor, lo que no es un hecho habitual. Fournier et al.<sup>6</sup> analizaron el uso prehospitalario de ticagrelor y prasugrel en los protocolos de IAMCEST. En su informe ningún paciente con contraindicación para su uso recibió ticagrelor, pero sí un 6% de los pacientes con contraindicación para usar prasugrel recibieron dicho fármaco. Goudevenos et al.<sup>7</sup> han publicado una serie de 44 pacientes que recibieron fibrinólisis después de haberles administrado una dosis de carga de ticagrelor. De estos pacientes, 6 fueron sometidos como nuestro caso a IPC de rescate. En su serie no hubo eventos adversos cardiacos mayores durante el ingreso. A 30 días de seguimiento, 2 de los 44 pacientes fallecieron, uno de muerte súbita y otro por insuficiencia cardiaca, este último era un paciente que había sido finalmente sometido a cirugía de revascularización coronaria. Otros 2 pacientes reingresaron, uno por IAMCEST y otro por infarto sin elevación del segmento ST. En 3 pacientes se objetivó sangrado menor y un enfermo tuvo que interrumpir el tratamiento con ticagrelor por disnea. No hubo ningún caso de sangrado mayor en esta serie.

Las guías actuales de práctica clínica recomiendan el uso de ticagrelor o prasugrel sobre el clopidogrel en los pacientes con IAMCEST excepto si hay alguna contraindicación, y no aconsejan el uso de ticagrelor asociado a AAS en la fibrinólisis<sup>1</sup>. La administración de ticagrelor más AAS versus clopidogrel más AAS en los pacientes con IAMCEST sometidos a IPC primaria redujo en forma significativa la tasa de eventos cardiovasculares y aumentó la supervivencia



**Figura 2** Oclusión trombótica de la arteria circunfleja proximal (flecha) y resultado angiográfico final tras la angioplastia.

sin incrementar los sangrados mayores<sup>4,5</sup>. Salvo excepciones como el caso actual, y en concordancia con las guías internacionales vigentes, en el tratamiento del IAMCEST de pacientes que reciben fibrinólisis no recomendamos el uso rutinario de ticagrelor o prasugrel. Sin embargo, puesto que la fibrinólisis es el método de reperfusión inicial de muchos sitios que carecen de salas de hemodinámica o de traslado expedito, sugerimos la realización de estudios aleatorios o registros que comparen estos fármacos versus clopidogrel en dichos pacientes.

## Bibliografía

1. O'Gara PT, Kushner FG, Ascheim DD, et al. ACCF/AHA guidelines for the management of ST-elevation myocardial infarction: A report of the American College of Cardiology Foundation/American Heart Association Task Force on Practice Guidelines. *J Am Coll Cardiol.* 2013;61:e78-140.
2. Weaver WD, Simes RJ, Betriu A, et al. Comparison of primary coronary angioplasty and intravenous thrombolytic therapy for acute myocardial infarction: A quantitative review. *JAMA.* 1997;278:2093-8.
3. Husted S, van Giezen JJ. Ticagrelor: The first reversibly binding oral P2Y12 receptor antagonist. *Cardiovasc Ther.* 2009;27:259-74.
4. Wallentin L, Becker RC, Budaj A, et al. Ticagrelor versus clopidogrel in patients with acute coronary syndromes. *N Engl J Med.* 2009;361:1045-57.
5. Steg PG, James S, Harrington RA, et al. Ticagrelor versus clopidogrel in patients with ST-elevation acute coronary syndromes intended for reperfusion with primary percutaneous coronary intervention: A Platelet Inhibition and Patient Outcomes (PLATO) trial subgroup analysis. *Circulation.* 2010;122:2131-41.
6. Fournier N, Toesca R, Bessereau J, et al. Ticagrelor or prasugrel for pre-hospital protocols in STEMI. *Int J Cardiol.* 2013;168:4566-7.
7. Goudevenos J, Ntalas I, Xanthopoulou I, et al. Use of ticagrelor in patients with ST-elevation myocardial infarction undergoing thrombolysis. *J Thromb Thrombolysis.* 2014;37:356-7.

Javier Benezet Mazuecos\*, Alejandro Gutiérrez Barrios, Antonio Agarrado Luna y Jesús Oneto Otero

*Servicio de Cardiología, Hospital de Jerez de la Frontera, Jerez de la Frontera, Cádiz, España*

\*Autor para correspondencia. Servicio de Cardiología, Hospital de Jerez de la Frontera, Circunvalación s/n, C.P. 11407 Jerez de la Frontera, Cádiz, España. Teléfono: +34686164082; fax: +34956032087. Correo electrónico: javbenezet@hotmail.com (J. Benezet Mazuecos).

<http://dx.doi.org/10.1016/j.acmx.2015.02.003>