

CARTA AL EDITOR

Disfunción de prótesis mitral en paciente con síndrome de Bland-White-Garland. Primer caso informado en América Latina



Dysfunction protesis mitral in a patient with Bland-White-Garland syndrome. First case advised in Latin America

Sr. Editor:

Las anomalías de las arterias coronarias constituyen del 0.2 al 1.2% de las cardiopatías congénitas aproximadamente¹. La implantación de la arteria coronaria izquierda desde el tronco de la arteria pulmonar también conocida como síndrome de Bland-White-Garland es la anomalía coronaria más frecuente^{2,3}. Las manifestaciones clínicas son derivadas de la isquemia miocárdica consecuencia del cortocircuito arteriovenoso y la presencia de cardiomegalia asociada a insuficiencia cardíaca es un hallazgo común en población infantil con menor prevalencia en población adulta^{4,5}, dado que estos comienzan habitualmente con problemas relacionados con síndromes coronarios agudos, síndrome de insuficiencia cardíaca o muerte súbita⁶.

Se trata de una paciente de 51 años quien ingresa de forma electiva para cateterismo cardíaco como protocolo quirúrgico para recambio valvular por disfunción protésica mitral donde como hallazgo anexo a inmovilidad unidiscal se encuentra conexión anómala de la coronaria izquierda al tronco de la arteria pulmonar hallazgo que no se tenía documentado previamente; la paciente tenía antecedente de prolapso congénito de la válvula mitral con colocación de prótesis hace 15 años tipo St. Jude enviada a valoración preoperatoria por ortopedia para cirugía artroscópica; por antecedente de gonartrosis se solicita ecocardiograma y se detecta estenosis de la prótesis por pannus con gradiente medio de 14 mmHg; se presenta en sesión medicoquirúrgica por la alteración valvular mencionada, decidiéndose ingreso para cateterismo. En la sesión se plantea la necesidad de reintervención quirúrgica para recambio valvular mitral y reimplante de la arteria coronaria izquierda a la aorta; se realizó angiotomografía como complementación diagnóstica (figs. 1 y 2).

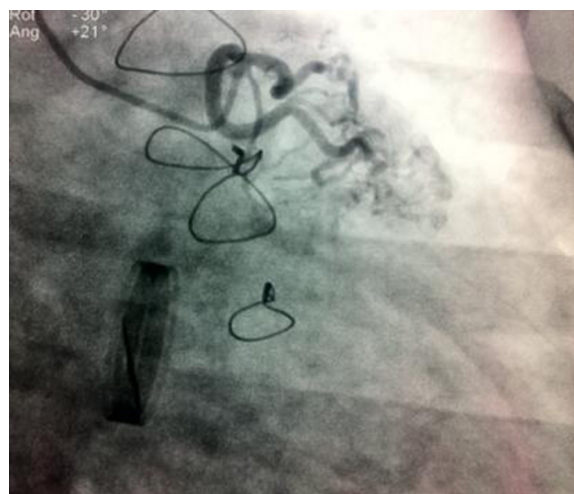


Figura 1 Conexión anómala con origen en tronco de la pulmonar por coronariografía.

Se efectuó cambio de válvula protésica mitral disfuncional por prótesis mitral más revascularización coronaria con técnica de vena safena reversa de arteria descendente anterior a aorta y cierre de nacimiento anómalo de la arteria coronaria izquierda. Sin complicaciones en el posquirúrgico, adecuada evolución se egresa a los 7 días de la intervención tras el control por la consulta y se mantiene en vigilancia.

El síndrome de Bland-White-Garland es una entidad que puede cursar clínicamente desapercibida y que en esta paciente resulta ser un diagnóstico fortuito. En la literatura no se ha reportado coexistencia de disfunción valvular protésica más este síndrome por lo que podemos mencionar que la asociación no es frecuente. La mayoría de los pacientes mueren en la infancia⁷. En raras ocasiones, los pacientes pueden sobrevivir a la sexta o séptima década de la vida⁸. La reimplantación es técnicamente difícil en adultos a causa de estiramiento en la reparación coronaria y la naturaleza friable de la dilatación de la arteria coronaria.

Aunque este síndrome es una enfermedad de rara presentación en la edad adulta, el conocimiento de esta anomalía congénita es importante, ya que el diagnóstico precoz y el tratamiento pueden prevenir daños irreversibles al miocardio y posteriores complicaciones, como el infarto de miocardio, insuficiencia cardíaca, la regurgitación mitral y muerte súbita. Nuestro objetivo es contribuir al acervo

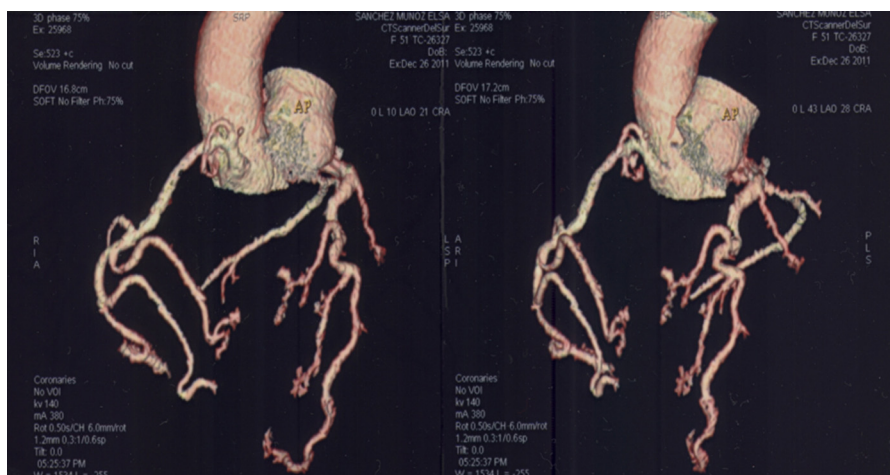


Figura 2 Conexión anómala con origen en tronco de la pulmonar por angiografía.

médico existente. Hacemos especial énfasis en la necesidad de realizar el diagnóstico de origen anómalo de la coronaria izquierda en la arteria pulmonar en todo paciente joven que presente patología de la válvula mitral; en este caso en especial, se tuvo que realizar corrección del defecto coronario desde la primera cirugía de recambio valvular mitral. Por tanto, es necesario en todo paciente de estas características realizar todos los estudios de gabinete para descartar este tipo de patologías.

Bibliografía

1. Singh TP, Carli MF, Sullivan NM, et al. Myocardial Flow reserve in long term survivors of reports of anomalous left coronary artery from Pulmonary Artery. *J Am Coll Cardiol.* 1998;31:347-443.
2. Moodie DS, Gill CC, Cook SA. Anomalous origin of the left coronary artery from the pulmonary artery in adult patient: Long term follow-up after surgery. *Am Heart J.* 1983;106:381-8.
3. Dickinson DF. The normal ECG in childhood and adolescence. *Heart.* 2005;91:1626-30.
4. Brooks HS. Two cases of abnormal coronary artery of the heart arising from de pulmonary artery with some remarks upon effect of this anomaly in producing cricoid dilatation of the vessels. *J Anat Physiol.* 1886;20:26-9.
5. Bland EF, White PD, Garland J. Congenital anomalies of the coronary arteries: Report of an unusual case associated with cardiac hypertrophy. *Am Heart J.* 1933;8:787-801.
6. Crespo D, Usano A, Jimenez R, et al. Síndrome de Bland-White-Garland. *Acta Pediátr Esp.* 2009;67:338-41.
7. Johnsrude CL, Perry JC, Cecchin F, et al. Differentiating anomalous left main coronary artery originating from the

pulmonary artery in infants from myocarditis and dilated cardiomyopathy by electrocardiogram. *Am J Cardiol.* 1995;75:71-4.

8. Takeuchi S, Imamura H, Katsumoto K, et al. New surgical method for repair of anomalous left coronary artery from pulmonary artery. *J Thorac Cardiovasc Surg.* 1979;78:7-11.

Luis Carlos Álvarez-Torrecilla^a, José González-Coronado^b, Eder Natanael Flores-López^{c,*}, Esmeralda García-Padilla^d y Alejandra Ruiz-Fuentes^e

^a Hospital General de Cuautitlán General Vicente Villada, Cuautitlán, Estado de México, México

^b Laboratorio de Hemodinámica, Instituto de Seguridad y Servicios Sociales de los Trabajadores del Estado, Cuautitlán, Estado de México

^c Hospital General de Cuautitlán Instituto de Salud del Estado de México General Vicente Villada, Cuautitlán, Estado de México, México

^d Facultad de Estudios Superiores Iztacala, Universidad Nacional Autónoma de México, Tlalnepantla, Estado de México, México

^e Servicio de Medicina Interna, Instituto Mexicano del Seguro Social, Hospital General de Zona 53, México D.F., México

* Autor para correspondencia. Alfonso Reyes S/N, Santa María, Cuautitlán, Código Postal 54820, Estado de México, México. Teléfono: 55-18-34-62-29.

Correo electrónico: dr.eder.natanael@msn.com (E.N. Flores-López).