



ARTÍCULO ESPECIAL

## Realidad de la circulación de membrana extracorpórea neonatal en Colombia: descripción de los primeros casos

Jorge Luis Alvarado-Socarrás\*, Carolina Gómez, Andrea Gómez, Mónica Cruz, Gustavo Adolfo Díaz-Silva y María Azucena Niño

Área de Investigación en Pediatría, Unidad Neonatal, Fundación Cardiovascular de Colombia, Floridablanca, Colombia

Recibido el 26 de marzo de 2013; aceptado el 19 de julio de 2013

### PALABRAS CLAVE

Oxigenación de membrana extracorpórea;  
Falla respiratoria hipoxémica;  
Hernia diafragmática;  
Síndrome de aspiración meconial;  
Neonatos;  
Colombia

### KEYWORDS

Extracorporeal membrane oxygenation;  
Hypoxemic respiratory failure;  
Diaphragmatic hernia;

**Resumen** La oxigenación de membrana extracorpórea se considera una terapia de rescate y soporte vital compleja, con beneficios en enfermedades cardiorrespiratorias durante el periodo neonatal, que cumple con las características de ser reversible en recién nacidos mayores de 34 semanas. El criterio de selección de los pacientes y el momento oportuno en que se indica son críticos para el resultado final, si bien las nuevas alternativas de manejo en falla respiratoria hipoxémica en recién nacidos a término y casi a término han generado una disminución de su uso, excepto en la hernia diafragmática, que continúa siendo una enfermedad compleja donde podría tener alguna aplicabilidad. Si bien nuestra experiencia está iniciándose, el entrenamiento constante hará de la oxigenación de membrana extracorpórea una opción para pacientes complejos en quienes la terapia máxima fracasa. Se hace un informe de los primeros casos neonatales por falla respiratoria hipoxémica manejados en la Fundación Cardiovascular de Colombia.

© 2013 Instituto Nacional de Cardiología Ignacio Chávez. Publicado por Masson Doyma México S.A. Todos los derechos reservados.

### Current state of neonatal extracorporeal membrane oxygenation in Colombia: description of the first cases

**Abstract** Extracorporeal membrane oxygenation is considered a rescue therapy and complex vital support with benefits in cardiorespiratory diseases during neonatal period that fulfil the characteristics of being reversible in neonates older than 34 weeks. The criteria for patient selection and its prompt use are critical for the final result. Even though new alternatives for management of hypoxemic respiratory failure in full term and almost full term neonates have decreased its use, congenital diaphragmatic hernia continues being a complex disease where it can have some applicability. Even though our experience is beginning, constant training will make of extracorporeal membrane oxygenation an option for complex patients in whom

\* Autor para correspondencia: Calle 155.<sup>a</sup> #23-58, Floridablanca, Colombia. Teléfono: +577 6399292 Ext 1113.  
Correo electrónico: [jorgealso2@yahoo.com](mailto:jorgealso2@yahoo.com) (J.L. Alvarado-Socarrás).

Meconium aspiration syndrome;  
Neonates;  
Colombia

maximum therapy fails. This is a report of the first neonatal cases of hypoxemic respiratory failure managed at Fundación Cardiovascular de Colombia.

© 2013 Instituto Nacional de Cardiología Ignacio Chávez. Published by Masson Doyma México S.A. All rights reserved.

## Introducción

Desde 1982 la oxigenación de membrana extracorpórea (ECMO) ha demostrado que mejora la sobrevida en recién nacidos a término con falla respiratoria hipoxémica grave en quienes fracasa la terapia convencional<sup>1</sup>. Hoy se acepta la ECMO como terapia de rescate en enfermedades neonatales cardiopulmonares reversibles con riesgo de muerte superior al 80%, en las que la terapia máxima fracasa<sup>2</sup>. El manejo máximo aceptado incluye ventilación protectora, óxido nítrico inhalado (ONI), surfactante pulmonar y ventilación de alta frecuencia (VAF). Si lo anterior fracasa, en países desarrollados se usa el soporte ECMO<sup>3</sup>.

En la actualidad hay una tendencia a la disminución del uso de ECMO en falla respiratoria hipoxémica secundaria al advenimiento de terapias alternativas, pero existe un incremento de su uso en enfermedad cardíaca<sup>4</sup>. Sin embargo el pronóstico de los pacientes sometidos a esta terapia por indicación cardíaca es inferior a cuando se realiza por una indicación respiratoria<sup>5</sup>.

Por la complejidad de las cardiopatías congénitas, se inicia en la Fundación Cardiovascular de Colombia el programa de soporte ECMO. Dicha terapia ha sido aplicada en recién nacidos en otros países de Latinoamérica, siendo Chile el primero en establecer un programa de ECMO<sup>6</sup>, seguido de otros países como Argentina, con resultados similares a los estándares internacionales<sup>7</sup>. En Colombia los primeros intentos se realizaron en la Fundación Santa Fe de Bogotá.

Por lo anterior y teniendo el soporte del grupo cardiovascular, se utilizó la terapia en 4 neonatos con falla respiratoria hipoxémica que cumplían los criterios según la organización de soporte vital extracorpóreo (ELSO) (tabla 1). La indicación para el inicio del soporte en 3 de estos neonatos fue hernia diafragmática congénita (HDC), y en el último fue síndrome de aspiración meconial, lo que denota la tendencia actual, donde la hernia diafragmática continúa siendo una de las principales indicaciones<sup>8</sup>.

En todos los casos se realizó ECMO veno-arterial basándose en los criterios ELSO y adaptándolos a nuestra institución (tabla 1). Se realiza con una bomba centrífuga de Medtronic, oxigenador de polimetilpenteno (Didemo) y tubuladura recubierta con fisio de medtronic. El soporte se realiza con un flujo entre 120-150 ml/kg/min para garantizar un soporte superior del 60% de las funciones basales del paciente y se dejan parámetros ventilatorios de reposo, con PIP entre 12-18, PEEP entre 6-8, FiO<sub>2</sub> del 21% y frecuencia respiratoria entre 15-20. El destete se realiza de forma gradual con monitorización continua de pulsioximetría, saturación venosa mixta, volumen pulmonar (control radiológico) y ecocardiograma. Se realiza un descenso gradual del soporte, hasta cuando se tiene un flujo de 50 ml/kg/min,

con sostenimiento de las variables hemodinámicas y gasométricas. Si se logra mantener pulsioximetría mayor de 90%, saturación venosa y adecuado gasto cardíaco con este soporte, se reajustan los parámetros ventilatorios y se realiza el retiro del soporte, generalmente a la segunda prueba de destete. La monitorización de anticoagulación se realiza con TPT, tiempo de coagulación activado (ACT) y tromboelastografía. Para lograr la anticoagulación del sistema se administra un bolo de heparina de 30-50 U/kg durante la colocación de las cánulas, coordinado con el cirujano cardiovascular, continuando posterior al inicio de la ECMO con una infusión continua de heparina. Esta infusión se inicia a 5 U/kg/h pero se titula, buscando un ACT entre 160-180 y un TPT entre 80-100.

Todo el procedimiento se realiza bajo técnica aséptica, y la manipulación del circuito se realiza bajo las mismas condiciones buscando minimizar el riesgo de infección. Se realiza monitorización diaria de hemograma, proteína C reactiva, pruebas de coagulación, electrolitos y glucemia por el riesgo infeccioso, el cual se aumenta con el tiempo de duración de la terapia. Los signos clínicos de alarma para sospechar infección son la disminución de la saturación venosa mixta, trombocitopenia, coagulopatía de difícil manejo, deterioro del parénquima pulmonar a pesar de un buen reclutamiento y otros signos relacionados con sepsis en el periodo neonatal. Ante la sospecha se realizan cultivos, que incluyen hemocultivo, urocultivo e inicio de antibiótico empírico ajustado a nuestra epidemiología hospitalaria, con la anotación de usar antibióticos con penetración al sistema nervioso central, por asociación de sepsis y meningitis en este grupo etario.

**Tabla 1** Criterios de inclusión y exclusión para ingreso a soporte ECMO neonatal en la FCV

### Criterios de inclusión

*Edad gestacional  $\geq 36$  semanas o peso  $\geq 2.500$  g*

*Enfermedad pulmonar reversible con ventilación mecánica < 14 días*

#### *Criterios respiratorios:*

*Diferencia A-a O > 605-620 mmHg por 4-12 h*

*Índice oxigenación > 35-60 por 0,5-6 h*

*PaO<sub>2</sub> 35 a < 60 por mmHg por 2-12 h*

*Acidosis y choque pH < 7.25  $\times$  2 h o con hipotensión*

*Deterioro agudo PaO<sub>2</sub> < 30 a 40 mmHg*

### Criterios de exclusión

*Coagulopatía*

*Hemorragia intraventricular*

*Enfermedad congénita cardíaca incorregible*

*Anomalías congénitas letales*

*Daño cerebral irreversible*

**Tabla 2** Comparación de las variables clínicas entre los casos descritos

Características	Caso 1	Caso 2	Caso 3	Caso 4
Sexo	Masculino	Femenino	Masculino	Masculino
Peso (kg)	2.8	2.9	3.5	3.3
Diagnóstico	HDC (LHR 0.6)	HDC (0.8)	Aspiración de meconio	HDC
Edad de ingreso a ECMO (horas)	12	20	16	56
Edad gestacional (semanas)	37	38	42	37
Institucional	Sí	Sí	Sí	No
Duración en ECMO (horas)	96	112	100	72
Índice de oxigenación	46	55	70	41
Diferencia (A-a)	565	548	635	627
pH (mmHg)	7.0	7.1	7.1	7.1
PCO <sub>2</sub>	98	66	56	36
Complicaciones	Sangrado quirúrgico	No	Granuloma en cuello	Hemólisis, falla renal y paro cardíaco
Condición final	Muerto	Vivo	Vivo	Muerto
ONI	Sí	Sí	Sí	Sí
VAFO	Sí	Sí	NO	Sí
Surfactante	No	No	Sí	Sí
Secuelas	NA	Parálisis cuerda vocal	No	NA

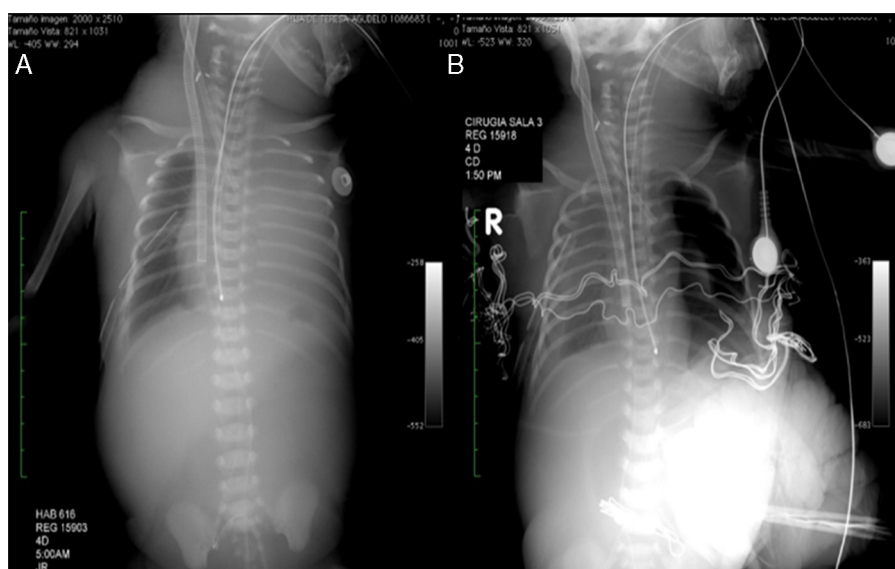
## Presentación de casos

Describimos los primeros 4 casos de recién nacidos soporados con ECMO, que no respondieron a terapia intensiva (tabla 2).

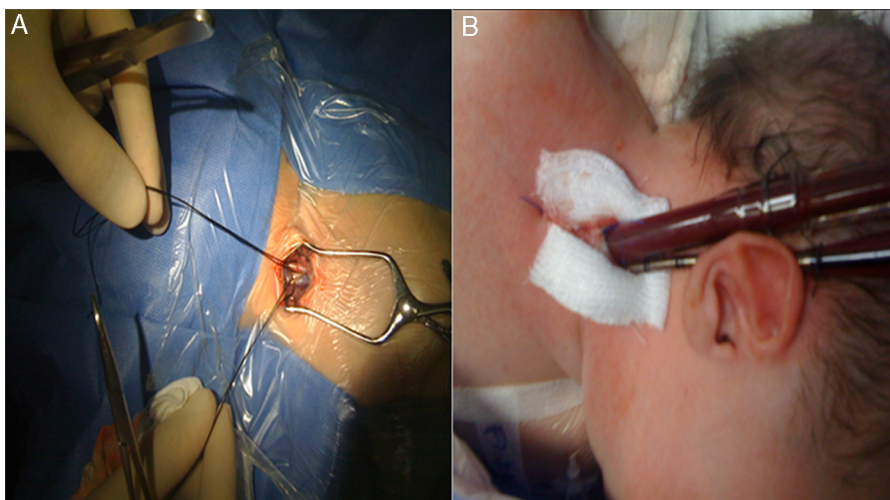
### Caso 1. Hernia diafragmática congénita

Neonato con hipoxemia severa en las primeras horas de vida secundaria a HDC, con fracaso a terapias de rescate (VAF y ONI) y con ecocardiograma que mostró disfunción ventricular izquierda e hipertensión pulmonar suprasistémica, por

lo que se decidió iniciar soporte ECMO. En la radiografía de tórax postinicio de ECMO se evidenció edema progresivo y derrame pleural derecho con mejoría progresiva postinicio de furosemida y toracostomía derecha (fig. 1). El eco cerebral informó hemorragia grado II derecha. Por marcadores de hipoplasia pulmonar severa como polihidramnios, herniación hepática y *lungto head ratio* (LHR) menor de 0.6, se llevó el paciente a corrección quirúrgica al quinto día en soporte ECMO, por poca tolerancia a disminución del flujo. Durante el procedimiento hubo sangrado intraquirúrgico que requirió transfusión de hemoderivados, ácido tranexámico. Finalmente no se logró revertir la coagulopatía y el paciente fallece.



**Figura 1** A) Canulación venosa y arterial en el primer paciente sometido a soporte ECMO con hernia diafragmática izquierda. B) Posquirúrgico de corrección del defecto diafragmático. 40-4.



**Figura 2** A) Reparación de los vasos del cuello (arteria carótida y vena yugular) para proceder a la canulación. B) Paciente con canulación exitosa iniciando circulación extracorpórea.

### Caso 2. Hernia diafragmática congénita

Neonato con diagnóstico prenatal en la semana 20 de HDC izquierda con índice LHR de 0.8, por lo que en la semana 27 se le realizó terapia fetal, que consiste en la oclusión traqueal por medio de un balón inserto en la vía aérea fetal. La ecografía de control mostró balón desinflado, por lo que se decidió realizar cesárea electiva más EXIT (*ex-utero intra partum treatment*) en la semana 38. Estabilidad en sus primeras 24 h, con deterioro posterior y fracaso a terapias convencionales, con aumento progresivo del lactato e hipoxemia progresiva, por lo que fue llevado a ECMO en su segundo día de vida (fig. 2). Presentó disfunción renal, que requirió hemofiltración durante la terapia. Al quinto día de ECMO se notó mejoría del volumen pulmonar y mejoría de la función cardíaca, por lo que se decidió destete de ECMO sin complicaciones. Posteriormente fue llevado a corrección de la HDC, con evolución clínica favorable. Extubación programada a los 12 días, luego de la cual se notó afonía. En fibrobroncoscopia se documentó parálisis de la cuerda vocal derecha y paresia de la izquierda asociadas a traqueobroncomalacia. Se realizó alimentación con sonda avanzada y rehabilitación por fonología de forma ambulatoria. Se logra la recuperación de la paresia de cuerdas vocales y de los mecanismos protectores de la vía aérea.

### Caso 3. Aspiración de líquido amniótico meconial

Neonato postérmino de 42 semanas y nacimiento por cesárea. Durante el procedimiento se observó meconio abundante, por lo que se aspiró de manera convencional. Inicialmente vigoroso, posteriormente inicia dificultad respiratoria progresiva requiriendo ventilación mecánica y manejo con surfactante pulmonar. Presentó choque e hipoxemia, por lo que requirió inotrópicos e inicio de óxido nítrico con poca respuesta. Aumento del lactato, con índice de oxigenación hasta 56 por más de 12 h y sin disponibilidad en ese momento de VAF en la institución, por lo que, ante el riesgo de muerte y de transportar el paciente en condiciones inestables, se decidió realizar rescate en ECMO. Presentó

disminución del gasto urinario, que revirtió con furosemida. Gasometría adecuada, y después de 4 días de ECMO se le realizó destete y decanulación sin complicaciones. Se extubó 3 días después de la decanulación, presentando estridor con respuesta adecuada al manejo médico. No hubo complicaciones y el paciente egresa después de 22 días de estancia hospitalaria.

### Caso 4. Hernia diafragmática congénita

Neonato a término sin diagnóstico prenatal, quien a los 5 min de vida presentó de forma súbita cianosis y apnea, por lo que asisten y hacen diagnóstico de HDC y remiten. Deterioro progresivo desde su ingreso que lo llevó a choque e hipoxemia profunda, con fracaso en terapia convencional. Recibió VAF y ONI sin respuesta, con deterioro en los índices de oxigenación e hiperlactatemia progresiva, por lo que se inició rescate en ECMO. Se ingresó al paciente en bradicardia extrema, logrando revertir esta condición luego del inicio del soporte. Presentó dificultades para optimizar la anticoagulación, y durante la terapia presenta deterioro renal (anuria), hemólisis y disfunción hepática que no se logró corregir en ECMO, por lo que se decidió retirar la terapia. No se logró sostener por fuera de esta y finalmente el paciente fallece.

### Discusión

Nuevos tratamientos han surgido, y han incrementado su uso en los últimos años, para el manejo de la falla respiratoria hipoxémica grave, como son la VAF y la terapia con ONI, en patologías con hipertensión pulmonar persistente, como síndrome de aspiración meconial, HDC, síndrome de dificultad respiratoria (SDR), sepsis y otras enfermedades pulmonares<sup>9</sup>. Asociado a lo anterior, el uso de surfactante, que se utilizaba de manera rutinaria en prematuros con SDR, comenzó a aplicarse a otras patologías, como aspiración de meconio, neumonía y HDC<sup>10</sup>. Lo anterior demostró que el uso de surfactante en algunas patologías, como síndrome

de aspiración meconial, hipertensión pulmonar y sepsis, disminuye la necesidad de ECMO, además de la incidencia de escapes aéreos, días de oxígeno, ventilación mecánica y estancia hospitalaria<sup>11</sup>. Así se explica la disminución del uso de ECMO neonatal respiratoria en los últimos años, como lo soporta el registro de ELSO, excepto en la hernia diafragmática, donde los resultados son menos favorables, con sobrevida del 51%<sup>12</sup>.

Las terapias de rescate han demostrado disminución del uso de ECMO en los últimos años y no se encuentran asociadas a un aumento de la mortalidad en neonatos que requirieron ECMO por falla respiratoria hipoxémica<sup>13</sup>. Por lo anterior, el escalonamiento de la terapia debe ser el manejo ideal en patologías que cursan con hipoxemia refractaria, haciendo la anotación que la respuesta de estas va a depender de la patología de base y de la implementación precoz de las mismas.

Desde el primer comunicado realizado por Robert Bartlett en 1975 de un tratamiento exitoso con ECMO de un neonato con aspiración meconial, surgieron otros informes que intentaron dar validez al uso de esta terapia, pero sus resultados fueron cuestionados por sus diseños epidemiológicos<sup>14,15</sup>. Sin embargo, solo hasta 1996, con el estudio controlado aleatorizado realizado por el grupo colaborativo británico, con un adecuado diseño epidemiológico se demostró que la ECMO disminuía la mortalidad en recién nacidos con falla respiratoria hipoxémica comparada con la terapia convencional<sup>16</sup>. Desde entonces los resultados han sido convincentes, con supervivencia de alrededor del 80%, siendo el de mejor resultado el síndrome de aspiración meconial, con el 95%<sup>17</sup>. Por lo anterior, continúa siendo una terapia válida en países desarrollados cuando las terapias convencionales fracasan, incluyendo surfactante, ONI y VAF.

En la Fundación Cardiovascular de Colombia surge la necesidad de plantear terapias diferentes a las convencionales y de rescate (óxido nítrico, VAF) como es el soporte ECMO, por la complejidad de algunas cardiopatías congénitas. Es así como la falla cardíaca aparece como una nueva indicación de ECMO en niños con cardiopatía congénita grave en manejo prequirúrgico, por disfunción ventricular refractaria al manejo médico o en el postoperatorio inmediato cuando resulta imposible salir de la circulación extracorpórea. Los últimos informes de ELSO confirman el aumento de casos de indicación de ECMO por enfermedad cardíaca<sup>4</sup>, pero las enfermedades respiratorias neonatales tienen un mejor resultado, por lo que se decide la opción de ECMO en los pacientes mencionados, teniendo como soporte la experiencia del grupo cardiovascular.

De los casos estudiados, el síndrome de aspiración meconial es la afección con mejores resultados, por lo que la evolución de nuestro paciente se encuentra dentro de lo esperado según las estadísticas publicadas. Sin embargo, cabe anotar que no recibió VAF por no haber disponibilidad de la misma en el momento de su condición crítica (uso de ventiladores en otros pacientes). Las alternativas de ese momento eran remitir a algún sitio con disponibilidad de ONI y VAF, pero por la inestabilidad, los altos parámetros ventilatorios y los riesgos propios del transporte, como es el barotrauma, se decide brindar la terapia en ECMO. Adicional a lo anterior, existen pocos índices de predicción de éxito de la VAF, pero por trabajos que informan un porcentaje de

los pacientes que responderían a esta y evitarían la terapia en ECMO<sup>18</sup>. Además, las enfermedades pulmonares no homogéneas, como el síndrome de aspiración meconial y la hernia diafragmática, tienen respuesta menos favorable a la VAF. Paranka et al.<sup>19</sup> comunican algunos índices predictores de fracaso de la VAF en hipoxemia refractaria, como es el índice A/a de 0.05 o menos al inicio de la VAF y persistencia de un índice de 0.08 o menor después de 6 h de iniciada la VAF.

Los otros 3 pacientes que recibieron terapia ECMO son casos de hernia diafragmática, que parece ser la única enfermedad donde la utilización de ECMO no ha declinado en los últimos años, posiblemente influenciado por la poca respuesta de esta a las terapias alternativas mencionadas. Sin embargo, existe controversia sobre los reales beneficios de dicha terapia para los pacientes con HDC. Kattan et al.<sup>20</sup> encontraron un beneficio desde la implementación de ECMO en los pacientes con HDC, logrando demostrar una mejoría de sobrevida, siendo del 25% en la época pre ECMO al 77% al periodo post ECMO. Pero existe controversia sobre el impacto a largo plazo en el uso de ECMO en HDC, como informan Morini et al.<sup>21</sup>, por disminución de la mortalidad temprana pero con beneficios tardíos inciertos.

Avances recientes han buscado identificar fetos y neonatos de alto riesgo que puedan requerir cuidados posnatales complejos, incluyendo manejo con terapias de rescate como VAF, ONI y ECMO. Por lo anterior, el diagnóstico prenatal asociado a algunos hallazgos ecográficos como son el polihidramnios, la herniación hepática en el tórax y el índice cabeza/pulmón (LHR), son factores determinantes de severidad de la hipoplasia pulmonar<sup>22</sup>. Este último (LHR) se realiza midiendo la relación del área de la cabeza con el área pulmonar, considerándose como valor de mal pronóstico un índice menor de 1. Los hallazgos de un LHR menor de 0.6 se han asociado con mortalidad del 100%; sin embargo, este parámetro ha sido cuestionado por algunos, por tener que adaptarse a variables como la edad gestacional<sup>23</sup>. Por lo anterior se plantea hoy realizar una medición del LHR, observado en función de lo normal (esperado) para una edad gestacional específica, lo anterior como predictor de la severidad de la hipoplasia pulmonar y, por lo tanto, de mortalidad<sup>24</sup>. Dos de nuestros pacientes tenían informe de LHR, el primer caso con un índice de LHR de 0.6 asociado a polihidramnios, lo que suponía hipoplasia pulmonar severa y alto riesgo de mortalidad, según lo informado con este valor, inclusive con soporte ECMO (caso 1).

En el segundo caso el índice fue de 0.8, pero a este paciente se le realizó terapia fetal (oclusión traqueal), la cual se plantea como una alternativa en casos con marcadores de hipoplasia pulmonar severa<sup>25</sup>. Lo anterior busca retener el líquido pulmonar producido en el pulmón fetal, con el principio teórico de que dicha retención mejoraría el volumen pulmonar. Adicional a lo anterior se realizó atención del parto mediante técnica EXIT. Tal procedimiento fue utilizado inicialmente para la remoción del balón traqueal en pacientes con HDC que recibió dicha terapia, pero hoy se utiliza en otros escenarios clínicos donde existe el riesgo de una vía aérea difícil, lo que conllevaría a hipoxemia severa, con el riesgo potencial de secuelas graves y muerte. Lo anterior busca optimizar la estabilización transicional disminuyendo los eventos de inestabilidad, como barotrauma.

Lo anotado se logra asegurando una vía aérea, mientras se mantiene el intercambio gaseoso uteroplacentario<sup>26</sup>. En el tercer caso no hay información del LHR por ser el diagnóstico posnatal, pero condicionó el resultado de su ingreso en bradicardia extrema, condición de mal pronóstico por datos comunicados<sup>5</sup>.

Impresiona que debe existir un grupo de pacientes en quien las terapias máximas, incluyendo ECMO, van a fracasar por la severidad de la hipoplasia pulmonar, dado por los marcadores ecográficos tempranos y evaluación de la anatomía (volumen pulmonar) por resonancia magnética nuclear. Esta última juega un papel en la valoración objetiva de la hipoplasia pulmonar, por lo que parece ser una ayuda complementaria en estos pacientes donde se busca predecir la necesidad de ECMO y riesgo de mortalidad<sup>27</sup>. Es así como existen puntos de corte donde se valora el riesgo mínimo de ECMO, como aquellos neonatos con un volumen pulmonar de 40 ml o más. Por el contrario, aquellos con un volumen pulmonar menor de 20 ml tienen la mayor incidencia de rescate en ECMO, y los neonatos con un volumen menor de 8 ml presentan alto riesgo de fallecer a pesar de medidas extremas<sup>28,29</sup>.

La indicación de la terapia puede hacerse menos objetiva cuando se desconoce la potencial severidad de la hipoplasia pulmonar de forma prenatal. Sin embargo, por criterios clínicos puede suponerse la severidad de la misma, como cuando existe herniación hepática y la no presencia de periodo de luna de miel mínimo de 18 h, lo cual hace suponer la no reversibilidad del cuadro ni siquiera con ECMO<sup>30</sup>.

Por todo lo anotado, existe controversia sobre la selección de pacientes con HDC en los que la terapia tendría un papel terapéutico buscando mejoría de la mortalidad. Además se plantea usarlo precoz cuando la terapia máxima médica fracasa, buscando disminuir el daño pulmonar (barotrauma).

## Conclusiones

Si bien es una terapia compleja y costosa, parece ofrecer en algunos pacientes un beneficio cuando la terapia intensiva máxima ha fallado en conservar variables hemodinámicas y gasométricas. Si bien las terapias alternativas han demostrado disminución de la ECMO en algunas enfermedades como aspiración meconial, SDR, sepsis y neumonía, en otras, como es la hernia diafragmática, continúa siendo una alternativa por el poco beneficio de las terapias alternativas en esta. Existen datos en países latinoamericanos de buenos resultados en dicha entidad, por lo que la formación de grupos interdisciplinarios de referencia se plantea como una alternativa ante casos complejos de falla respiratoria hipoxémica grave.

A la fecha se continúa trabajando en fortalecer el grupo de soporte ECMO, buscando optimizar los recursos y el entrenamiento continuo del programa en todos los grupos etarios, donde los neonatos juegan un papel muy importante por ser estos los de mejor pronóstico.

## Financiación

No se recibió patrocinio de ningún tipo para llevar a cabo este artículo.

## Conflicto de intereses

Los autores declaran no tener ningún conflicto de intereses.

## Agradecimientos

Leonardo Salazar, María Constanza Bastos (grupo de anestesia cardiovascular). Javier Gentil, Guillermo Jaramillo (grupo de cirugía cardiovascular). Álvaro Duran, Claudia Flórez (intensivistas cardiovasculares), Juan Pablo Otoya (cirujano pediatra), Carlos Riaño, Carlos Becerra (perinatología), Olga Moreno, Alba Cuadros, Sandra Saavedra, Ady Perroni (perfusionistas), y Grupo de enfermería del programa ECMO, UCI cardiovascular pediátrica y neonatal.

## Bibliografía

1. Bartlett RH, Andrews AF, Toomasian JM, et al. Extracorporeal membrane oxygenation for newborn respiratory failure: Forty-five cases. *Surgery*. 1982;92:425-33.
2. Hansell DR. Extracorporeal membrane oxygenation for perinatal and pediatric patients. *Respir Care*. 2003;48:352-62.
3. Mugford M, Elbourne D, Field D. Extracorporeal membrane oxygenation for severe respiratory failure in newborn infants. *Cochrane Database Syst Rev*. 2008;CD001340.
4. Gray BW, Shaffer AW, Mychaliska GB. Advances in neonatal extracorporeal support: The role of extracorporeal membrane oxygenation and the artificial placenta. *Clin Perinatol*. 2012;39:311-29.
5. Dalton HJ, Rycus PT, Conrad SA. Update on extracorporeal life support 2004. *Semin Perinatol*. 2005;29:24-33.
6. Kattan J, González A, Becker P, et al. Extracorporeal membrane oxygenation (ECMO): Consolidation of a neonatal-pediatric program in Chile and report of three cases. *Rev Med Chil*. 2005;133:1065-70.
7. Domínguez ED, Salas G, Valdés M, et al. Extracorporeal Membrane Oxygenation (ECMO): Experience in a neonatal intensive care unit. *Arch Argent Pediatr*. 2012;110:404-11.
8. Bahrani KR, van Meurs KP. ECMO for neonatal respiratory failure. *Semin Perinatol*. 2005;29:15-23.
9. Hui TT, Danielson PD, Anderson KD, et al. The impact of changing neonatal respiratory management on extracorporeal membrane oxygenation utilization. *J Pediatr Surg*. 2002;37:703-5.
10. Roy BJ, Rycus P, Conrad SA, et al. The changing demographics of neonatal extracorporeal membrane oxygenation patients reported to the Extracorporeal Life Support Organization (ELSO) Registry. *Pediatrics*. 2000;106:1334-8.
11. Findlay RD, Taeusch HW, Walther FJ. Surfactant replacement therapy for meconium aspiration syndrome. *Pediatrics*. 1996;97:48-52.
12. Frenckner B, Radell P. Respiratory failure and extracorporeal membrane oxygenation. *Semin Pediatr Surg*. 2008;17:34-41.
13. Fliman PJ, deRegnier RA, Kinsella JP, et al. Neonatal extracorporeal life support: Impact of new therapies on survival. *J Pediatr*. 2006;148:595-9.
14. Bartlett RH, Roloff DW, Cornell RG, et al. Extracorporeal circulation in neonatal respiratory failure: A prospective randomized study. *Pediatrics*. 1985;76:479-87.
15. O'Rourke PP, Crone RK, Vacanti JP, et al. Extracorporeal membrane oxygenation and conventional medical therapy in neonates with persistent pulmonary hypertension of the newborn: A prospective randomized study. *Pediatrics*. 1989;84:957-63.

16. UK Collaborative ECMO Trail Group. UK collaborative randomised trial of neonatal extracorporeal membrane oxygenation. *Lancet*. 1996;348:75–82.
17. Kanto WP. A decade of experience with neonatal extracorporeal membrane oxygenation. *J Pediatr*. 1994;124:335–47.
18. Clark RH, Yoder BA, Sell MS. Prospective, randomized comparison of high-frequency oscillation and conventional ventilation in candidates for extracorporeal membrane oxygenation. *J Pediatr*. 1994;124:447–54.
19. Paranka MS, Clark RH, Yoder BA, et al. Predictors of failure of high-frequency oscillatory ventilation in term infants with severe respiratory failure. *Pediatrics*. 1995;95:400–4.
20. Kattan J, Godoy L, Zavala A, et al. Improvement of survival in infants with congenital diaphragmatic hernia in recent years: Effect of ECMO availability and associated factors. *Pediatr Surg Int*. 2010;26:671–6.
21. Morini F, Goldman A, Pierro A. Extracorporeal membrane oxygenation in infants with congenital diaphragmatic hernia: A systematic review of the evidence. *Eur J Pediatr Surg*. 2006;16:385–91.
22. Rollins MD. Recent advances in the management of congenital diaphragmatic hernia. *Curr Opin Pediatr*. 2012;24:379–85.
23. Knox E, Lissauer D, Khan K, et al. Prenatal detection of pulmonary hypoplasia in fetuses with congenital diaphragmatic hernia: A systematic review and meta-analysis of diagnostic studies. *J Matern Fetal Neonatal Med*. 2010;23:579–88.
24. Jani J, Nicolaides KH, Keller RL, et al. Antenatal-CDH-Registry Group Observed to expected lung area to head circumference ratio in the prediction of survival in fetuses with isolated diaphragmatic hernia. *Ultrasound Obstet Gynecol*. 2007;30:67–71.
25. Deprest J, Nicolaides K, Done' E, et al. Technical aspects of fetal endoscopic tracheal occlusion for congenital diaphragmatic hernia. *J Pediatr Surg*. 2011;46:22–32.
26. MacKenzie TC, Crombleholme TM, Flake AW. The ex-utero in-partum treatment. *Curr Opin Pediatr*. 2002;14:453–8.
27. Barnewolt CE, Kunisaki SM, Fauza DO, et al. Percent predicted lung volumes as measured on fetal magnetic resonance imaging: A useful biometric parameter for risk stratification in congenital diaphragmatic hernia. *J Pediatr Surg*. 2007;42:193–7.
28. Lee TC, Lim FY, Keswani SG, et al. Late gestation fetal magnetic resonance imaging-derived total lung volume predicts postnatal survival and need for extracorporeal membrane oxygenation support in isolated congenital diaphragmatic hernia. *J Pediatr Surg*. 2011;46:1165–71.
29. Kilian AK, Büsing KA, Schuetz EM, et al. Fetal MR lung volumetry in congenital diaphragmatic hernia (CDH): Prediction of clinical outcome and the need for extracorporeal membrane oxygenation (ECMO). *Klin Padiatr*. 2009;221:295–301.
30. Rothenbach P, Lange P, Powell D. The use of extracorporeal membrane oxygenation in infants with congenital diaphragmatic hernia. *Semin Perinatol*. 2005;29:40–4.