



## CARTAS CIENTÍFICAS

### Historia familiar de muerte súbita por fibrilación ventricular idiopática

#### Family history of sudden death due to idiopathic ventricular fibrillation

Sr. Editor,

La fibrilación ventricular idiopática (FVI) es una arritmia que ocurre en sujetos sin cardiopatía estructural y que lleva a la muerte súbita (MS), no relacionada con antiarrítmicos, alteraciones electrolíticas, metabólicas ni arritmias hereditarias. Es difícil de identificar por su complejidad fisiopatológica y la ausencia de un sustrato explorable<sup>1,2</sup>.

Existen formas familiares (20%), con carácter hereditario<sup>1,2</sup>. Estratificar el riesgo en cada miembro familiar es difícil, por falta de anomalías clínicas<sup>1,2</sup>. Las recurrencias son frecuentes y la terapéutica es el cardioversor desfibrilador automático implantable (CDAI), con o sin fármacos antiarrítmicos.

Hijo: hombre de 25 años, con historia familiar de MS (madre). El paciente fue reanimado de un episodio de MS, presentó 13 arritmias sintomáticas (tormenta eléctrica de taquicardia helicoidal y FV), en vigilia y en sueño, desencadenadas por extrasístoles ventriculares con corto intervalo de acoplamiento, algunas autolimitadas y otras requirieron choque eléctrico. Se descartaron cardiopatías estructurales, enfermedades eléctricas primarias, trastornos electrolíticos, metabólicos o empleo de antiarrítmicos. Telemetría: se observaron extrasístoles aisladas (intervalo corto de acoplamiento); electrocardiograma basal normal, sin signos de repolarización precoz. No se realizó estimulación eléctrica programada previa, se colocó un CDAI y se asoció quinidina por vía oral (empleada a veces en la FVI). Hubo una recidiva resuelta por el CDAI, desaparecieron las extrasístoles y el paciente está asintomático (2 años de seguimiento).

Madre: síncope a los 29 años, existían extrasístoles ventriculares aisladas. Se descartaron cardiopatías estructurales, otras enfermedades eléctricas primarias, trastornos electrolíticos, metabólicos o empleo de antiarrítmicos y se programó para estimulación eléctrica. Hizo una tormenta eléctrica (22 crisis de taquicardia helicoidal y FV en 24 h, sintomáticas, disparadas por extrasístoles ventriculares con intervalo de acoplamiento corto, que requirieron choques). Se estabilizó con estimulación en aurícula derecha (150 estímulos/min), se implantó marcapasos permanente (95

estímulos/min) y se administró propranolol por vía oral; en la estimulación eléctrica no se provocó arritmia (no se disponía de CDAI entonces). Durante 2 años la paciente hizo vida activa, no asistía a la consulta y una mañana sufrió una MS no recuperada.

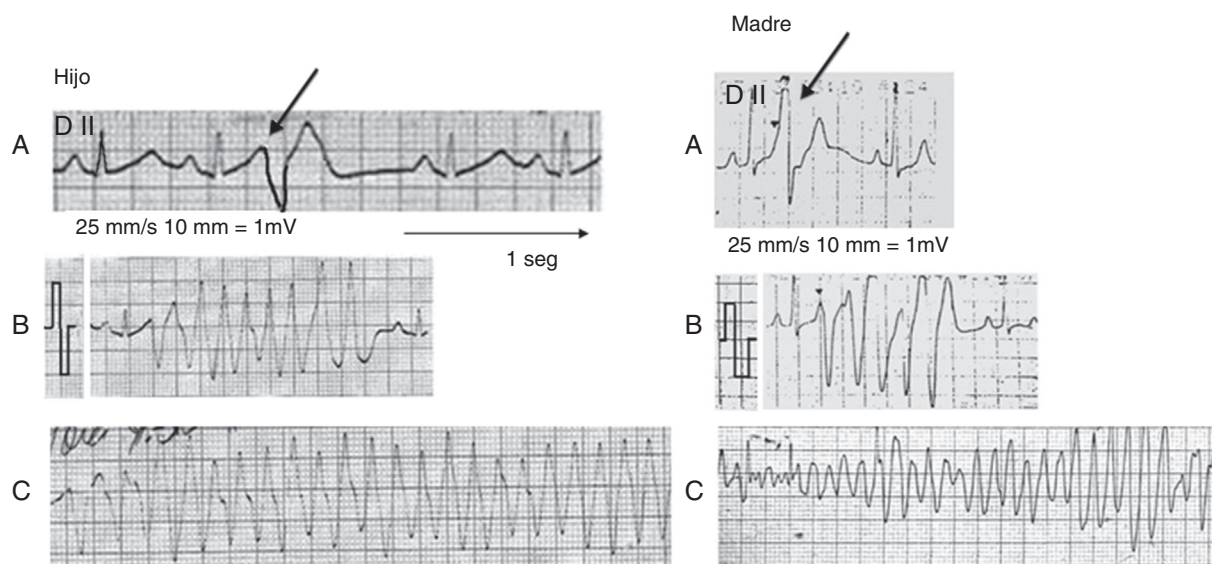
La FVI constituye del 1-9% de los supervivientes de paros cardíacos extrahospitalarios, con predominio de hombres jóvenes con electrocardiograma normal<sup>1-3</sup>. Es un diagnóstico de exclusión<sup>3</sup>. Se han identificado alteraciones y mutaciones genéticas<sup>1,2,4-9</sup>.

Dentro de la MS arrítmica, la FVI es un paro cardíaco sin explicación, el electrocardiograma suele ser normal y su fenotipo es la FV y MS. Es una anomalía funcional primaria eléctrica (suborden de los síndromes arritmogénicos hereditarios), no implica que el corazón esté completamente libre de anomalías estructurales o funcionales. Suele generarse por una extrasístole con corto intervalo de acoplamiento, originada en las fibras de Purkinje y se ha eliminado con éxito mediante ablación con radiofrecuencia<sup>3,10</sup> (fig. 1).

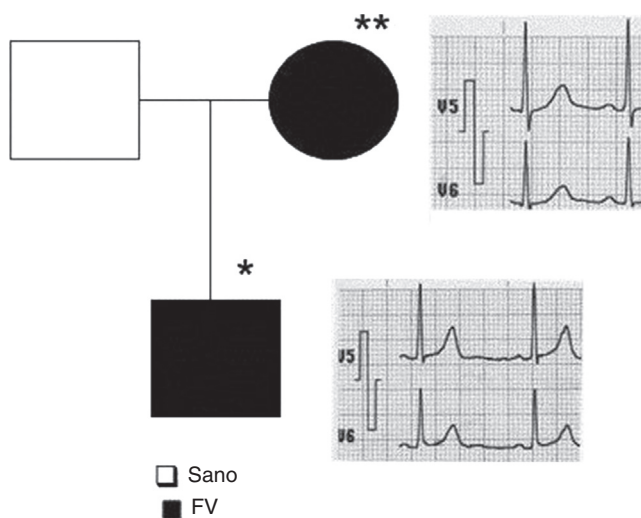
Existen grupos de estudio para lograr conclusiones más tempranas y estandarizar conceptos, dado el número reducido de casos<sup>10</sup>. La estimulación eléctrica programada es de valor discutible, no hay anomalías cardíacas, es difícil la identificación de sujetos en riesgo (estudio genético no realizado o posterior al evento de MS). El primer y único síntoma sería la arritmia potencialmente letal<sup>1,2</sup> o una historia familiar de MS.

Se ha identificado su evidencia molecular (SCN3B, mutaciones en Nav  $\beta$ 3)<sup>4,5</sup>; el gen DPP6 en familias con MS, cromosoma 7q36 en la FVI familiar, útil para identificar a sujetos presintomáticos en riesgo<sup>1,2</sup> y núcleos ligados genealógicamente (3 familias)<sup>1</sup>. Se trata de obtener un *screening* más completo, con menor costo y teniendo en cuenta la heterogeneidad del locus<sup>6,7</sup>. La historia familiar permite un mejor objetivo para estos estudios. También se han implicado los genes SCN5A (mutaciones con pérdida de función en el I<sub>Na</sub>, fenotipo de FVI), el KCNJ8 mutación en el Nav  $\beta$ 3-V54G (pérdida de función en el I<sub>Na</sub>) y la mutación en SCN3B (codifica el canal de Na, interactúa con el SCN5A y origina pérdida de función de los canales Nav 1.5)<sup>4,5,8,9</sup>. Puede haber trastornos celulares, metabólicos o bioquímicos, como sustrato de inestabilidad eléctrica (fig. 2).

Nuestro Servicio es Centro Nacional de Referencia de sujetos sin cardiopatía estructural demostrable, reanimados de episodios de MS. Durante 12 años se estudiaron



**Figura 1** Izquierda, hijo. A) Extrasístole ventricular con corto intervalo de acoplamiento, sin respuestas repetitivas, morfología semejante a la que desencadena la taquicardia y la fibrilación ventricular. B) Extrasístole ventricular con corto intervalo de acoplamiento y episodio de taquicardia helicoidal. C) Episodio de fibrilación ventricular (reanimado). Derecha, madre. A) Extrasístole ventricular con corto intervalo de acoplamiento, sin respuestas repetitivas, morfología diferente a la que desencadena la arritmia. B) Extrasístole ventricular con corto intervalo de acoplamiento que origina respuestas repetitivas ventriculares. C) Episodio de fibrilación ventricular (reanimado).



**Figura 2** Árbol genealógico y electrocardiogramas. En negro, sujetos con fibrilación ventricular, electrocardiogramas basales normales. \* Hijo, vivo. \*\* Madre, fallecida.

33 pacientes con diagnóstico de FVI (por primera vez esta FVI familiar), para su diagnóstico, manejo y seguimiento. Se descartaron otras entidades, no se practicó estimulación eléctrica de manera rutinaria ni contamos con resonancia magnética o pruebas genéticas.

Hijo y madre tienen puntos en común: pruebas cardiológicas convencionales normales, edad del comienzo, similitud clínica, el detonante, recidivas, tormenta eléctrica y tipo de arritmia ventricular maligna. Solo el tratamiento difirió, por ser un momento histórico diferente.

## Financiación

Ninguno.

## Conflicto de intereses

Los autores declaran no tener ningún conflicto de intereses.

## Bibliografía

1. Alders M, Koopmann TT, Christiaans I, et al. Haplotype-sharing analysis implicates chromosome 7q36 harboring DPP6 in familial idiopathic ventricular fibrillation. *Am J Hum Genet.* 2009;84:468-76.
2. Postema PG, Christiaans I, Hofman N, et al. Founder mutations in the Netherlands: Familial idiopathic ventricular fibrillation and DPP6. *Neth Heart J.* 2011;19:290-6.
3. Priori SG, Aliot E, Blomstrom-Lundqvist C, et al. Task Force on Sudden Cardiac Death of the European Society of Cardiology. *Eur Heart J.* 2001;22:1374-450.
4. Valdivia CR, Medeiros-Domingo A, Algiers TJ, et al. Identification and characterization of a novel susceptibility gene, SCN3B for idiopathic ventricular fibrillation. *Circulation.* 2008;118:S-526.
5. Valdivia CR, Medeiros-Domingo A, Ye B, et al. Loss-of-function mutation of the SCN3B-encoded sodium channel {beta} 3 subunit associated with a case of idiopathic ventricular fibrillation. *Cardiovasc Res.* 2010;86:392-400.
6. Medeiros-Domingo A, Tan BH, Crotti L, et al. Gain-of-function mutation, S422L, in the KCNJ8-encoded cardiac Katp channel Kir 6.1 as a pathogenic substrate for J wave syndromes. *Heart Rhythm.* 2010;7:1466-71.

7. Burashnikov E, Pfeiffer R, Barajas-Martínez H, et al. Mutations in the cardiac L-type calcium channel associated with inherited J-wave syndromes and sudden cardiac death. *Heart Rhythm*. 2010;7:1872–82.
8. Chopra N, Knollmann BC. Genetics of sudden cardiac death syndromes. *Curr Opin Cardiol*. 2011;26:196–203.
9. Watanabe H, Nogami A, Ohkubo K, et al. Electrocardiographic characteristics and SCN5A mutations in idiopathic ventricular fibrillation associated with early repolarization. *Circ Arrhythm Electrophysiol*. 2011;4:874–81.
10. Survivors of out-of-hospital cardiac arrest with apparently normal heart. Need for definition and standardized clinical evaluation. Consensus Statement of the Joint Steering Committees of the Unexplained Cardiac Arrest Registry of Europe and of the Idiopathic Ventricular Fibrillation Registry of the United States. *Circulation*. 1997;95:265–72.

Margarita Dorantes<sup>a,\*</sup>, Roberto Marrero<sup>a</sup>,  
Annerys Méndez<sup>b</sup>, Jesús Castro<sup>a</sup> y Alfredo Vázquez<sup>a</sup>

<sup>a</sup> *Servicio de Arritmias y Estimulación Cardíaca, Instituto de Cardiología y Cirugía Cardiovascular, La Habana, Cuba*

<sup>b</sup> *Servicio de Arritmias y Marcapasos, Hospital Hermanos Ameijeiras, La Habana, Cuba*

\*Autora para correspondencia: 17 # 702, Plaza, CP 10400, Habana, Cuba. Teléfono: (537) 8386347.

Correo electrónico: [dorantes@infomed.sld.cu](mailto:dorantes@infomed.sld.cu) (M. Dorantes).

<http://dx.doi.org/10.1016/j.acmx.2013.05.007>

## Aortic stenosis in the background of a subaortic membrane and tunnel-like ventricular outflow tract septal hypertrophy

### Estenosis aórtica secundaria a membrana subaórtica e hipertrofia secundaria del tracto de salida de ventrículo izquierdo tipo túnel muscular

A 42-year-old healthy woman was admitted to our institution with progressive dyspnea accompanied by angina pectoris on exertion during the last two years. Physical examination revealed the presence of a grade III/VI harsh midsystolic ejection murmur, maximal in the second right intercostal space and with radiation to the neck. On electrocardiography a sinus rhythm was demonstrated. Besides, left axis deviation, signs of left ventricular hypertrophy and none specific intraventricular conduction delay were found. A transthoracic echocardiogram was achieved. It showed moderate asymmetric septal hypertrophy with narrowing of the left ventricular outflow tract, and presence of a subaortic membrane below the aortic valve. Transesophageal echocardiography demonstrated an aortic valve with three native aortic leaflets preserved (absence of calcification or fibrosis). However, presence of a subaortic membrane

(SAM) was detected (Fig. 1). Flow acceleration in the left ventricular outflow tract (LVOT) of 4m/s and a mean and maximum gradient of 42 mmHg and 81 mmHg respectively were demonstrated. In addition, the top part of the septum underneath the aortic valve (AV) level was hypertrophic (SH) like a tunnel, with a diastolic septum wall thickness of 22mm causing LVOT obstruction. No cardiac catheterization was achieved because of the young age of the patient and absence of cardiovascular risk factors associated. Due to echocardiography findings and symptoms, surgical management was decided and the patient underwent cardiac surgery. Through median sternotomy standard cardiopulmonary bypass was established. We performed a longitudinal aortic arteriotomy, confirmed normal trileaflet aortic valve, resected a fibrotic and muscular subaortic membrane on a ring-like shape and performed a septal myectomy for enlargement of the LVOT. After resection and septal myectomy, we measured transaortic gradients and detected a gradient of 20 mmHg between left ventricle and ascending aorta. Intraoperative echocardiography confirmed complete surgical resection of subaortic membrane. The patient recovered uneventfully and was discharged seven days after surgery. After ten months, postoperative transthoracic echocardiography showed an 11-mm diastolic wall thickness of septum underneath the aortic valve and absence of flow acceleration with a residual gradient of 20 mmHg at the left ventricular outflow

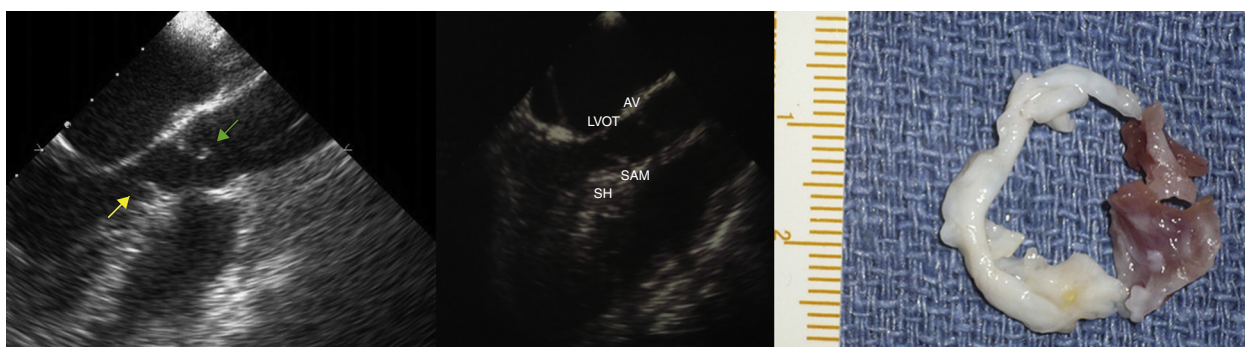


Figure 1 Subaortic membrane.