



COMUNICACIÓN BREVE

Ablación por radiofrecuencia de una vía accesoria lateral izquierda por abordaje transradial

Rita Ibarra-Castillo,¹ Nelson Amores-Arellano.²

¹ *Cardióloga Electrofisióloga. Hospital Carlos Andrade Marín. Quito, Ecuador.*

² *Médico Cardiólogo. Hospital Carlos Andrade Marín. Quito, Ecuador.*

Recibido el 9 de mayo de 2011; aceptado el 19 de diciembre de 2011.

PALABRAS CLAVE

Ablación por radiofrecuencia; Síndrome de Wolff-Parkinson-White; Transradial; Ecuador.

KEYWORDS

Catheter Ablation; Radiofrequency; Wolf-Parkinson-White Syndrome; Transradial; Ecuador.

Resumen

La ablación por radiofrecuencia de las vías accesorias izquierdas en el síndrome de Wolff-Parkinson-White, convencionalmente se realiza por vía transaórtica retrógrada desde una de las arterias femorales. Nosotros informamos el caso de un paciente portador de una vía anterolateral izquierda, con dificultades para el acceso a través de las arterias ilíacas, cuya vía pudo ser ablacionada utilizando la arteria radial derecha.

Radiofrequency ablation of a left free-wall accessory pathway by transradial approach

Abstract

Radiofrequency ablation of left free-wall accessory pathways in the Wolff-Parkinson-White syndrome is conventionally made by retrograde transaortic approach from one of the femoral arteries. We report the case of a patient with a left anterolateral pathway, with difficulties in the approach through the iliac arteries, which pathway was ablated from the right radial artery.

Correspondencia: Dra. Rita Ibarra Castillo. Av. Mariana de Jesús Oe3-133 y Av. América. Ed. Clínica Harvard. Oficina 200. Quito, Ecuador. Teléfono: +593 (2) 6006960, 2870446, 99841626. Correo electrónico: rbarra63@yahoo.es

Introducción

La ablación por radiofrecuencia es en la actualidad el tratamiento de elección para varias arritmias reentrantes, entre ellas las del síndrome de Wolff-Parkinson-White. Esto se debe a su alta efectividad que alcanza del 91% al 99%, en distintas series.^{1,2} El 75% de las vías anómalas están localizadas en el lado izquierdo del corazón, y pueden ser abordadas por vía aórtica retrógrada con acceso desde la arteria femoral o transeptal, desde la vena femoral, con similar tasa de éxito, dependiendo la elección del abordaje de las preferencias y entrenamiento del operador.^{3,4} El acceso a través de la arteria radial es utilizado ampliamente para procedimientos de diagnóstico e intervencionismo coronario, es así que casi un 40% de ellos se llevan a cabo por esta vía, con éxito en el 96% de casos y bajo índice de complicaciones.⁵ Para ablación, en cambio, el uso de este método es eventual, existiendo pocos relatos en la literatura médica, por lo que es nuestro objetivo reportar la factibilidad de la ablación transradial en un paciente con dificultades para el abordaje femoral convencional.

Presentación del caso

Paciente masculino de 61 años de edad, referido a nuestro servicio por presentar crisis de palpitaciones frecuentes, habiendo sido diagnosticado con síndrome de Wolff-Parkinson-White, 10 años atrás. Además tenía antecedente de hipertensión arterial insuficientemente controlada, y obesidad con un peso de 112 Kg y talla 1.76 m. En su electrocardiograma de reposo se encontró una preexcitación ventricular, con patrón sugestivo de vía accesoria lateral izquierda, onda delta negativa en I, AVL y positiva en V1. Sin más alteraciones significativas en su evaluación clínica, se decidió someter paciente a ablación por radiofrecuencia, con la técnica retroaórtica convencional utilizada en nuestro laboratorio. Tras su consentimiento informado, en ayunas, se canalizó bajo anestesia local la vena femoral derecha para introducir un catéter de registro decapolar 5Fr en el seno coronario y otro cuadripolar 5Fr en ventrículo derecho. Los registros fueron obtenidos en un polígrafo SP12, TEB®, filtrados entre 30 y 500 Hz. En ritmo sinusal y durante la estimulación incremental desde seno coronario, se observó la activación ventricular más precoz en el dipolo distal del catéter de seno coronario, con incremento del patrón de preexcitación ya descrito. Durante la estimulación desde ventrículo derecho, la activación auricular retrógrada más precoz se localizó en el seno coronario 1-2, así como también durante la taquicardia ortodrómica inducida con la sola manipulación de los catéteres. Habiéndose confirmado la localización de la vía anómala, se procedió a canular por técnica de Seldinger, la arteria femoral derecha, encontrándose dificultad al paso de la cuerda guía. Se intentó entonces abordar la arteria femoral izquierda, observándose la misma dificultad. Los pulsos arteriales de todos los miembros eran normales y el paciente no tenía antecedente alguno de claudicación intermitente. Se suspendió entonces el procedimiento, una semana después se decide intentar la ablación por una vía alterna.

Tras un test de Allen normal, el paciente consintió en una ablación por vía transradial. Bajo sedoanalgesia con midazolam y fentanyl, manteniendo una infusión de nitroglicerina, previa anestesia local con lidocaína, se canalizó la arteria radial derecha, con una aguja 18G y cuerda metálica 0.35 x 45 cm, sobre la cual se pasó un introductor hemostático 7Fr. Simultáneamente, se canalizó la vena femoral derecha con un sólo introductor 6Fr para insertar un catéter de registro decapolar en el seno coronario. A continuación, se administraron 3 000 unidades de heparina sódica por vía sistémica. A través del introductor radial se insertó un catéter de ablación Livewire TC 7Fr, *small curl*, SJM, punta 4 mm, el cual se avanzó hacia la aorta ascendente y a través de la válvula aórtica hasta el anillo mitral para su mapeo. En posición oblicua anterior derecha 30°, se posicionó el catéter en la región anterolateral del anillo, en donde la activación ventricular precedía a la onda delta por 8 ms, aplicándose la radiofrecuencia mediante un generador IBI (Irvine Biomedical®, SJM), con control de temperatura a 70°C, máxima potencia de 50W, eliminándose la conducción de la vía antes de cinco segundos (**Figura 1**). La aplicación se prolongó por 100 segundos y se retiró el catéter de la zona.

El éxito de la ablación se confirmó por la desaparición de la onda delta en el electrocardiograma de superficie (**Figura 2**) y la presencia de conducción decremental durante la estimulación desde seno coronario. Finalmente, se avanzó el catéter de seno coronario al ventrículo derecho, y el de ablación a la cúspide aórtica no coronaria para registro del potencial del haz de His, verificándose la ausencia de conducción retrógrada. Estos hallazgos se mantuvieron hasta 15 minutos después de la aplicación efectiva, cuando se dio por concluido el procedimiento. Se retiró el introductor arterial, realizando compresión intensa por 20 minutos y se colocó un apósito fuertemente compresivo que se mantuvo por seis horas, con la muñeca

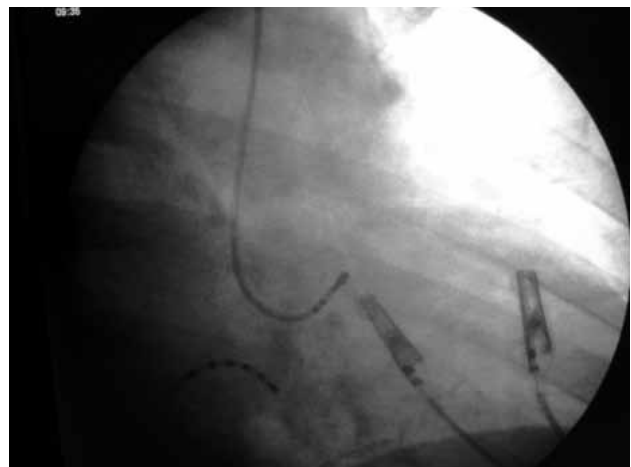


Figura 1. Imagen fluoroscópica del área cardíaca en proyección oblicua anterior derecha 30°, mostrando la punta de 4 mm del catéter de ablación en la región anterolateral del anillo mitral, en donde la aplicación de radiofrecuencia eliminó la vía accesoria.

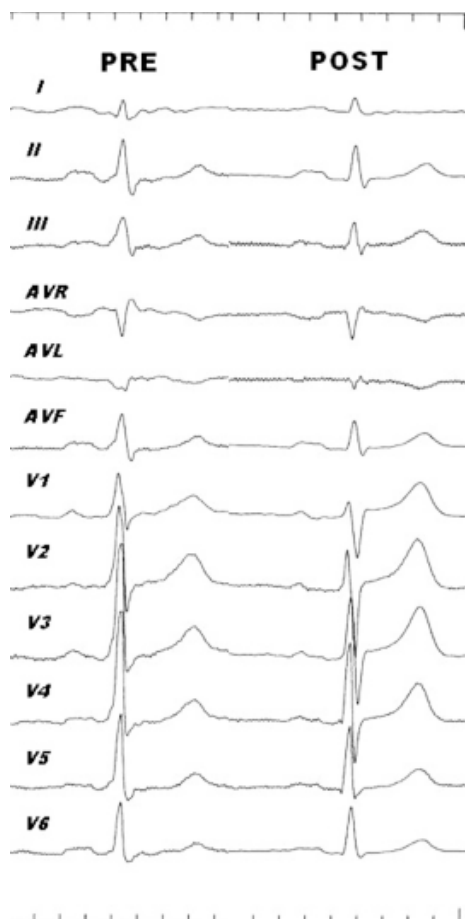


Figura 2. Electrocardiogramas previo y posterior a la ablación de la vía accesoria. Nótese la ausencia de preexcitación (onda delta) en el registro post, claramente visible en la derivación V1.

inmovilizada. El tiempo total de duración del procedimiento fue de una hora con 18 minutos, con un tiempo de fluoroscopia de siete minutos.

El paciente fue evaluado a los ocho días y luego mensualmente, encontrándose libre de síntomas, pulsos normales, electrocardiograma sin preexcitación, hasta 13 meses después de la ablación. Una angiografía realizada reveló tortuosidad importante de las arterias ilíacas, sin lesiones obstructivas significativas.

Discusión

Las vías accesorias aurículo-ventriculares se localizan con mayor frecuencia en el lado izquierdo, siendo casi siempre abordadas mediante cateterización de la arteria femoral con una tasa de éxito del 90%, y 3% de complicaciones, entre estas oclusión trombótica arterial, fístula arteriovenosa y hematoma inguinal.³⁻⁷ Alternativamente, se ha descrito la técnica transeptal, en la cual el anillo mitral es abordado desde el lado venoso mediante punción del septo interauricular. Con este método, la efectividad de la ablación es similar y con bajo índice de complicaciones.^{3,8-11}

Recientemente, se ha descrito el abordaje transradial de las vías accesorias izquierdas.¹² La arteria radial es ampliamente usada para procedimientos diagnósticos y de intervencionismo coronario, siendo preferida por permitir la deambulación precoz de los pacientes, y por evitar las complicaciones hemorrágicas del acceso femoral en pacientes con antiagregación y anticoagulación intensivas.¹³⁻¹⁵ En estos procedimientos, la tasa de éxito es similar a la del abordaje femoral, en tanto que las complicaciones, estancia y costo hospitalario son significativamente menores.¹⁶ En intervencionismo electrofisiológico, Lee y colaboradores reportan el primer caso de utilización de la arteria radial derecha, para ablacionar una vía accesoria lateral izquierda evidente en un paciente de 37 años, empleando un catéter convencional 7Fr. Los autores terminan por concluir la factibilidad del acceso, y lo recomiendan como alternativa al abordaje femoral en pacientes con arteriopatía periférica.¹²

Ferreira y colaboradores presentaron su experiencia en 11 pacientes, sometidos a ablación de vías accesorias de localización lateral y posterolateral izquierdas.¹⁷ Los procedimientos fueron exitosos en todos los pacientes y sin complicaciones, hasta los 23 meses de seguimiento. En todos los casos se utilizó un catéter de ablación 7Fr, para minimizar el espasmo de la arteria radial se infundió en forma continua, mononitrato de isosorbide. Se ha reportado también la factibilidad del acceso radial para otros procedimientos ablativos, como bloqueo de la unión aurículo-ventricular desde el lado izquierdo en un paciente con resincronizador cardíaco y enfermedad de Leriche, también en 30 pacientes con taquicardia ventricular idiopática izquierda.^{18,19}

La seguridad y eficacia del abordaje transradial para las vías accesorias izquierdas, fue evaluada recientemente en un estudio de casos y controles.²⁰ Los pacientes fueron intervenidos utilizando introductores hemostáticos 6Fr de 90 mm y catéter de ablación 5Fr, además catéteres de registro fueron insertados por vía yugular o subclavia, evitando completamente la punción femoral. La ablación fue exitosa en todos los casos, con ambos abordajes. El tiempo de procedimiento fue aproximadamente 10 minutos mayor en el radial, en tanto que el tiempo de fluoroscopia fue igual. No hubo complicaciones en grupo transradial, mientras que en el femoral hubo dos complicaciones vasculares menores.

Conclusión

La técnica transradial es factible para el tratamiento ablativo de patologías originadas en el lado izquierdo del corazón, principalmente de vías accesorias de la pared libre. Por el momento surge como otra alternativa al abordaje femoral. El catéter 5Fr es preferido pues evita el espasmo,¹⁸⁻²⁰ pero cuando no está disponible, en pacientes seleccionados, se puede utilizar un catéter convencional 7Fr, asociado con sedación y un vasodilatador.¹⁷ Esta última alternativa requiere mayor evaluación por estudios futuros.

Referencias

1. Díaz-Infante E, Macías-Gallego A, García-Bolao I. Registro español de ablación por catéter: IX informe oficial de la sección de

- electrofisiología y arritmias de la Sociedad Española de Cardiología 2009. *Rev Esp Cardiol* 2010;63:1329-1339.
2. Jackman W, Wang X, Friday K, et al. Catheter ablation of accessory atrioventricular pathways (Wolff-Parkinson-White syndrome) by radiofrequency current. *N Engl J Med* 1991;324:1605-1611.
 3. Kuck K, Shlutter M, Geiger J, et al. Radiofrequency current catheter ablation of accessory atrioventricular pathways. *Lancet* 1991;337:1557-1561.
 4. Lesh M, Van Hare G, Sheinman M, et al. Comparison of the retrograde and transseptal methods for ablation of left free wall accessory pathways. *J Am Coll Cardiol* 1993;22:542-549.
 5. Dehghani P, Mohammad A, Bajaj R, et al. Mechanism and predictors of failed transradial approach for percutaneous coronary interventions. *J Am Coll Cardiol Intv* 2009;2:1057-1064.
 6. Calkings H, Langberg J, Sousa J, et al. Radiofrequency catheter ablation of accessory atrioventricular connections in 250 patients: abbreviated therapeutic approach to Wolff-Parkinson-White Syndrome. *Circulation* 1992;85:1337-1346.
 7. Swartz J, Tracy C, Fletcher R. Radiofrequency endocardial catheter ablation of accessory atrioventricular pathway atrial insertion sites. *Circulation* 1993;87:487-499.
 8. Manolis A, Wang P, Mark-Estes N, et al. Radiofrequency ablation of left-sided accessory pathways: transaortic versus transseptal approach. *Am Heart J*. 1994;128:896-902.
 9. Natale A, Wathen M, Yee R, et al. Atrial and ventricular approaches for radiofrequency catheter ablation of left-sided accessory pathways. *Am J Cardiol* 1992;70:114-116.
 10. Sternick E, Gerken L, Barbosa M. Ablação por cateter com radiofrequência em vias acessórias esquerdas: abordagem transaórtica versus transseptal. *Reblampa*. 1997;10:177-185.
 11. Silva M, Nadalin E, Kraemmer A, et al. Radiofrequency catheter ablation of left accessory pathways by transeptal approach. *Arq Bras Cardiol* 2006;86:331-336.
 12. Lee D, Kim J, Lee H, et al. Catheter ablation of a left free-wall accessory pathway via the radial artery approach. *Yonsei Med J* 2007;48:1048-1051.
 13. Campeau L. Percutaneous radial artery approach for coronary angiography. *Cathet Cardiovasc Diagn* 1989;16:3-7.
 14. Kiemeneij F, Laarman G. Percutaneous transradial artery approach for coronary stent implantation. *Cathet Cardiovasc Diagn* 1993;30:173-178.
 15. Saito S, Tanaka S, Hiroe Y, et al. Comparative study on transradial approach vs. transfemoral approach in primary stent implantation for patients with acute myocardial infarction: results of the test for myocardial infarction by prospective unicenter randomization for access sites (TEMPURA) trial. *Catheter Cardiovasc Interv* 2003;59:26-33.
 16. Mann T, Cubeddu G, Bowen J, et al. Stenting in acute coronary syndromes: a comparison of radial versus femoral access sites. *J Am Coll Cardiol* 1998;32:572-576.
 17. Ferreira E, Santiago G, Santiago Filho G, et al. Ablación por radiofrecuencia através de la técnica transradial: una nueva opción de acceso en la ablación de vías anómalas izquierdas. *Relampa* 2009;22:258.
 18. Pérez-Pereira E, Mariona V, Toquero J, et al. Radial approach to His bundle ablation for fast atrial fibrillation in a patient with an ICD-CRT device. *Rev Esp Cardiol* 2010;63:869-878.
 19. He B, Jiang H, Lu Z, et al. Feasibility and safety of transradial approach for catheter ablation of idiopathic left ventricular tachycardia. *Clin Res Cardiol* 2011;100:37-43.
 20. Jiang H, Zhang M, He B, et al. New access for radiofrequency catheter ablation of left-sided atrioventricular accessory pathways: safety and efficacy of the transradial approach. *Circ J* 2009;73:833-837.