

con RR 2.6⁶. El tratamiento con soporte ventricular ECMO veno-arterial temprano es crucial en el tratamiento; provee un soporte hemodinámico biventricular completo con la ventaja principal de su implementación periférica rápida en la cama del paciente^{7,8}.

El caso presentado muestra un paciente con SM y enfermedad aórtica compleja manejada con PBB y reconstrucción de arco aórtico con evolución con choque cardiogénico refractario el cual fue manejado según guías mexicanas e internacionales de tratamiento de la falla cardíaca aguda, inicialmente con optimización del entorno metabólico y de las determinantes del gasto cardíaco, tratamiento guiado por objetivos y monitorización hemodinámica invasivo con catéter Swan-Ganz, así como monitorización hemodinámica no invasiva guiada por ecocardiografía transtorácica. La ausencia de mejoría hemodinámica tras 30 min de apoyo presor e inotrópico nos obligó a colocar balón de contrapulsación intraaórtico y la ausencia de mejoría en las siguientes horas, a implementar asistencia ventricular con ECMO veno-arterial⁹. La evolución hemodinámica fue buena, sin embargo, no suficiente para evitar la falla multiorgánica y las complicaciones crónicas e infecciosas esperadas de una hospitalización prolongada; sin embargo, el manejo multidisciplinario y la rehabilitación cardíaca iniciada culminaron con la recuperación total de la enferma.

Enfatizamos la importancia del manejo guiado por objetivos con implante temprano de dispositivos de asistencia ventricular para mejorar la atención y el pronóstico de estos pacientes.

Bibliografía

- Podolec P, Tracz W, Kostkiewicz M, et al. Clinical and echocardiographical study of the aortic homograft implantations in patients with Marfan syndrome. *Int J Cardiol.* 1997;60:41–7.
- Miler W Jr, Warren WD, Blanton FS. A method for resection of the aortic arch. *Ann Surg.* 1960;151:225–30.
- McCarthy FH, McDermott KM, Kini V, et al. Trends in U.S. extracorporeal membrane oxygenation use and outcomes: 2002–2012. *Semin Thorac Cardiovasc Surg.* 2015;27:81–8.
- Whitman GJ. Extracorporeal membrane oxygenation for the treatment of postcardiotomy shock. *J Thorac Cardiovasc Surg.* 2017;153:95–101.
- Ponikowski P, Voors A, Anker S, et al. 2016 ESC Guidelines for the diagnosis and treatment of acute and chronic heart failure: The Task Force for the diagnosis and treatment of acute and chronic heart failure of the European Society of Cardiology (ESC) Developed with the special contribution of the Heart Failure Association (HFA) of the ESC. *Eur Heart J.* 2016;37:2129–200.
- Martín CE, Forteza A, Pérez E, et al. Factores predictores de mortalidad y reoperación en la cirugía de la disección aórtica aguda tipo A: 18 años de experiencia. *Rev Esp Cardiol.* 2008;61:1050–60.
- Thiele H, Zeymer U, Neumann FJ, et al. Intraaortic balloon support for myocardial infarction with cardiogenic shock. *N Engl J Med.* 2012;367:1287–96.
- Reyentovich A, Barghash MH, Hochman JS. Management of refractory cardiogenic shock. *Nat Rev Cardiol.* 2016:481–92.
- Reyes M, Carrillo J, Hernández M, et al. Guía de la práctica clínica basada en la evidencia para el manejo posquirúrgico del paciente llevado a cirugía cardíaca. *Arch Cardiol Mex.* 2011;81 Supl 2:530–40.

Alejandra Rodríguez-Hernández^{a,*}, Carlos Adán-Brito^b, Gustavo Rojas-Velasco^a y Francisco Martín Baranda-Tovar^a

^a *Terapia Intensiva Cardiovascular, Instituto Nacional de Cardiología Ignacio Chávez, Ciudad de México, México*

^b *Ecocardiografía, Instituto Nacional de Cardiología Ignacio Chávez, Ciudad de México, México*

* Autor para correspondencia. Juan Badiano 1, Col. Belisario Domínguez Sección XVI, Delegación Tlalpan, 14080, Ciudad de México. Teléfono: 55-73-29-11, Ext 1504. Correo electrónico: alejandrarah1985@hotmail.com (A. Rodríguez-Hernández).

<https://doi.org/10.1016/j.acmx.2017.07.001>
1405-9940/

© 2017 Instituto Nacional de Cardiología Ignacio Chávez. Publicado por Masson Doyma México S.A. Este es un artículo Open Access bajo la licencia CC BY-NC-ND (<http://creativecommons.org/licenses/by-nc-nd/4.0/>).

Masa auricular derecha en paciente con mieloma múltiple



Right auricular mass in a patient with multiple myeloma

Introducción

Las neoplasias originadas de las células plasmáticas pueden presentarse como lesiones solitarias (plasmocitoma) o múltiples (mieloma múltiple). En los casos de plasmocitoma solitario se desarrollan de forma predominante en la médula ósea o, menos habitualmente, en tejidos blandos (plasmocitoma extramedular), siendo con mayor frecuencia en cabeza y cuello.

Para el diagnóstico de plasmocitoma extramedular es preciso demostrar, junto a la presencia de un clon de células

plasmáticas en la biopsia de la tumoración, la ausencia de lesiones líticas, aspirado medular sin plasmocitosis y ausencia de hipercalcemia, insuficiencia renal y anemia.

Es muy poco habitual la afectación cardíaca por este tipo de neoplasias durante su historia natural. Mostramos un extraño caso de infiltración cardíaca por este grupo de tumores.

Descripción del caso

Varón de 82 años, con antecedente de hipertensión arterial bien controlada con 2 fármacos e hipertrofia benigna de próstata. Comenzó con una tumoración pectoral derecha de rápido crecimiento, cuyo análisis anatomopatológico correspondió a plasmocitoma extramedular. Los estudios complementarios practicados mostraron una función renal normal, calcio total de 8.2 mg/dl, proteínas totales 7.1 g/dl,

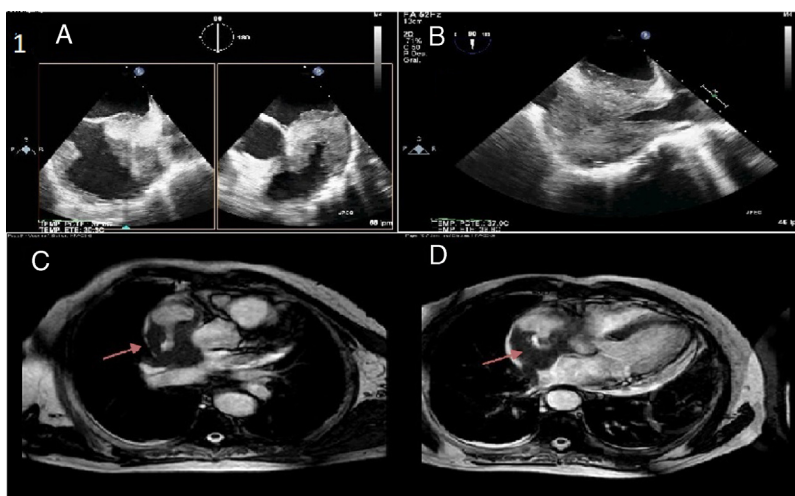


Figura 1 A) Ecocardiografía transesofágica, con masa a nivel de aurícula derecha, de aspecto heterogéneo, con extensión desde techo auricular y pared lateral. B) Ecocardiografía transesofágica donde se visualiza la extensión de la masa descrita hasta la vena cava inferior pero sin estenosis del drenaje venoso. C) RM cardiaca, corte axial, con masa de aspecto infiltrante en la pared de aurícula derecha a nivel de la desembocadura de vena cava superior (flecha), con extensión hacia la aurícula izquierda. D) Captación precoz de contraste gadobutrol, indicativa de tumoración sólida (flecha). Presencia de derrame pericárdico, incluso con estructuras semisólidas en su interior.

GPT 15 y GOT 22 U/l, LDH 243 U/l, CK 50 U/l, proteína C reactiva 0.2 mg/dl y beta-2-microglobulina 3.5 mg/l. Se observó en el proteinograma una banda monoclonal en la fracción gamma (3.8% del total de proteínas y 27% de la fracción gamma). La cuantificación de inmunoglobulina G resultó de 888 mg/dl frente a inmunoglobulina A de 124 y M de 53 mg/dl. Las cadenas ligeras en suero fueron de predominio de kappa (227 mg/dl), con cadenas lambda de 50.8 mg/dl. La inmunofijación del suero mostró pico monoclonal IgG kappa. El estudio de sangre periférica no presentó alteraciones significativas. El aspirado medular resultó con ausencia de plasmocitosis y en el estudio de inmunofenotipo de médula ósea no se apreciaron células plasmáticas. La TC de tórax mostró una asimetría de la musculatura pectoral (masa de 6 × 2.5 cm de diámetro anteroposterior a nivel del músculo pectoral mayor derecho), que protruía rodeando a la costilla adyacente y la unión condrocostal. Igualmente, presentaba lesiones líticas en arcos costales bilaterales e imágenes osteocondensantes (esclerosas o blásticas) en algunos cuerpos vertebrales y en la pala iliaca derecha. Por todo ello, se diagnosticó mieloma múltiple secretor de IgG y cadenas ligeras kappa. El paciente fue tratado con quimioterapia (melfalán y prednisona), con desaparición posterior de la tumoración descrita. Siete meses después consultó por palpitations y disnea, sin hallazgos relevantes en la exploración física, detectándose en el electrocardiograma fibrilación auricular con respuesta ventricular rápida. Se inició tratamiento con amiodarona intravenosa revirtiendo a ritmo sinusal a las 12 h. Se realizó una ecocardiografía transtorácica en la que se visualizó una masa móvil en aurícula derecha de difícil definición por mala ventana acústica. La función sistólica biventricular se encontraba conservada y presentaba un derrame pericárdico ligero sin datos ecocardiográficos de taponamiento. En el estudio transesofágico se confirmó la masa en aurícula

derecha, que emergía de la vena cava superior, tapizando pared lateral y techo auricular, sin afectar al vaciamiento venoso, la vena cava inferior ni a la válvula tricúspide (fig. 1). En la TC con contraste de cuello, tórax y abdomen (fig. 2) se documentó un engrosamiento mamelonado de la pared cardiaca afectando a la aurícula derecha con notable estenosis de vena cava superior, extendiéndose hasta el tabique interauricular y pared de aurícula izquierda. A nivel óseo destacaba una osteopenia difusa con lesiones líticas mielomatosas vertebrales, costales y en cintura pelviana. No se evidenciaron adenopatías de tamaño patológico en este estudio. Se realizó una RM cardiaca (fig. 1), visualizándose igualmente un engrosamiento polilobulado de las paredes de la aurícula derecha de 2 cm de espesor y señal intermedia T1 y T2, extendiéndose por la pared lateral y

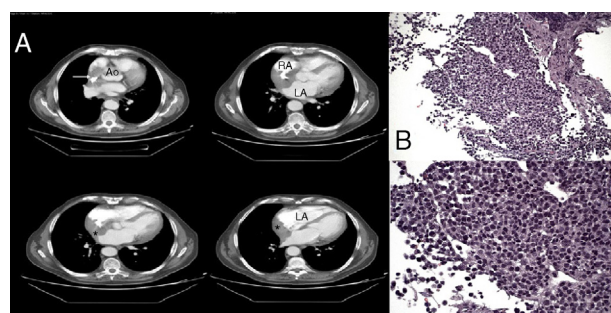


Figura 2 A) TC torácica con contraste, donde se observa una imagen hipodensa sólida de contorno lobulado (*) hacia la cavidad de aurícula derecha (RA) y en menor grado a aurícula izquierda (LA). Condiciona una disminución de la desembocadura de la vena cava superior (flecha). B) Muestra microscópica con tinción H-E de pieza biopsiada de aurícula derecha, que muestra células plasmáticas proliferativas, sugestivas de infiltración por mieloma.

por el septo interauricular superior y posteroinferior hasta la desembocadura de las venas pulmonares izquierdas, que no presentaban estenosis significativa. La masa se extendía hasta la desembocadura de la vena cava superior, estenosada casi al 50% y también hasta la cava inferior sin afectarla significativamente. Presentaba captación difusa precoz de gadobutrol, que indicaba tumoración sólida. Se realizó biopsia por vía intravenosa de la masa localizada en aurícula derecha, con muestra positiva a CD138, confirmando la infiltración por mieloma en esa localización (fig. 2). En las siguientes 48 h, y con relación a su enfermedad de base, desarrolló una clínica de disnea progresiva hasta hacerse a mínimos esfuerzos junto con aumento del diámetro de ambos miembros inferiores y del perímetro abdominal. En la exploración física se encontraba con mal estado general, obnubilación, tonos cardiacos apagados e hipotonía en base pulmonar derecha. Además, presentaba edema con fóvea en ambos miembros inferiores y ascitis. En la analítica practicada destacaba una creatinina de 1.85 mg/dl, proteína C reactiva de 3,3 mg/dl y VSG 25 mm/h, con resto de parámetros sin cambios respecto a las mediciones previas. Fue tratado de nuevo con quimioterapia (adriamicina y dexametasona) junto con bortezomib, con escasa respuesta. Aunque inicialmente mejoró, disminuyendo notablemente el edema periférico y normalizándose la función renal, la evolución posterior fue tórpida. Presentó de manera abrupta un cuadro de insuficiencia cardiaca biventricular con taponamiento cardiaco, falleciendo a pesar de la realización de pericardiocentesis y otras maniobras terapéuticas aplicadas.

Discusión

La presencia de un plasmocitoma en el corazón es muy poco frecuente. Existen escasos casos publicados en los cuales se confirma la afectación cardiaca por este tipo de tumores. Desde los años 70 existen 10 casos reportados (aunque uno sin confirmación histológica), 3 casos con un plasmocitoma extramedular de origen primario cardiaco, uno extramedular primario con metástasis cardiaca y 5 con afectación extramedular cardiaca de un mieloma múltiple previo¹⁻³. En todos los casos con infiltración cardiaca se encuentran afectadas una o las 2 aurículas. Algunos autores especulan

que podría deberse al implante en la aurícula derecha de las células neoplásicas que se encuentran en la circulación sanguínea, liberadas del tumor originario⁴. En los casos descritos el tumor tiene un tamaño extenso que produce un compromiso hemodinámico y es frecuente la aparición de un derrame pericárdico con taponamiento cardiaco. El plasmocitoma solitario desarrolla mieloma múltiple en el 10-15% de los casos⁵. En los pacientes con mieloma múltiple puede afectarse el corazón si desarrollan amiloidosis AL (de cadenas ligeras) con infiltración miocárdica, pero es muy extraña la infiltración del propio tumor en el corazón, como es el caso que presentamos.

Bibliografía

1. Khankirawatana B, Ginete AL. Primary extramedullary plasmacytoma of the heart. *Clin. Cardiol.* 2004;27:368.
2. Wan X, Tarantolo S, Orton DF, Greiner TC. Primary extramedullary plasmacytoma in the atria of the heart. *Cardiovasc Pathol.* 2001;10:137-9.
3. Paulus A, Swaika A, Miller KC, et al. Clinical relapse in a patient with multiple myeloma presenting as an auricular plasmacytoma. *J Clin Oncol.* 2011;29:e47-9.
4. Keung YK, Lau S, Gill P. Extramedullary plasmacytoma of the heart presenting as cardiac emergency. *Am J Clin Oncol.* 1994;17:427-9.
5. Dimopoulos MA, Goldstein J, Fuller L, et al. Curability of solitary bone plasmacytoma. *J Clin Oncol.* 1992;10:587.

Francisco José Caro-Fernández*, Jessica Roa-Garrido, Rosa Cardenal-Piris y Jose Francisco Díaz-Fernández

Servicio de Cardiología, Hospital Universitario Juan Ramón Jiménez, Huelva, España

* Autor para correspondencia. Avenida Villa de Madrid 7, Bloque 3, 3.º B. 21001. Huelva. España. Teléfono: +655856638. Correo electrónico: fjcaro89@hotmail.com (F.J. Caro-Fernández).

<https://doi.org/10.1016/j.acmx.2018.05.002>
1405-9940/

© 2018 Instituto Nacional de Cardiología Ignacio Chávez. Publicado por Masson Doyma México S.A. Este es un artículo Open Access bajo la licencia CC BY-NC-ND (<http://creativecommons.org/licenses/by-nc-nd/4.0/>).