



ARTÍCULO DE REVISIÓN

Manifestaciones cardiovasculares de la toxocariasis humana

Adrián Bolívar-Mejía^a, Alfonso J. Rodríguez-Morales^{b,c,d,e,f,g,*},
Alberto E. Paniz-Mondolfi^{h,i} y Olinda Delgado^e

^a Grupo de Investigación en Electrocardiografía, Facultad de Salud, Universidad Industrial de Santander, Bucaramanga, Santander, Colombia

^b Grupo de Investigación Infección e Inmunidad, Facultad de Ciencias de la Salud, Universidad Tecnológica de Pereira, Pereira, Risaralda, Colombia

^c Fundación Clínica Cardiovascular del Niño de Risaralda, Pereira, Risaralda, Colombia

^d Oficina de Investigación Científica, Cooperativa de Entidades de Salud de Risaralda (COODESURIS), Pereira, Risaralda, Colombia

^e Sección de Inmunoparasitología, Instituto de Medicina Tropical, Facultad de Medicina, Universidad Central de Venezuela, Caracas, DC, Venezuela

^f International Society for Chemotherapy (ISC) Working Group on Zoonoses Committee, Aberdeen, Escocia, Reino Unido

^g Comité de Zoonosis y Fiebres Hemorrágicas de la Asociación Colombiana de Infectología (ACIN), Bogotá, DC, Colombia

^h Department of Pathology and Laboratory Medicine, St. Luke's-Roosevelt Hospital Center, St. Luke's Division, Nueva York, NY, Estados Unidos de América

ⁱ Laboratorio de Bioquímica, Instituto de Biomedicina, UCV/MPPSDS/IVSS, Caracas, DC, Venezuela

Recibido el 24 de febrero de 2012; aceptado el 3 de julio de 2012

PALABRAS CLAVE

Toxocariasis;
Toxocara canis;
Toxocara cati;
Miocarditis;
Cardiovascular;
Epidemiología;
América Latina

Resumen La toxocariasis es una infección parasitaria producida por un helminto que en el ser humano no alcanza su estadio adulto. El hombre es para sus especies, *Toxocara canis* y *Toxocara cati*, un hospedador paraténico. Dicha infección puede producir el síndrome de larva migrans visceral, el síndrome de larva migrans ocular y la toxocariasis inaparente. En el síndrome de larva migrans visceral el compromiso de órganos puede incluir hígado, pulmón, piel, sistema nervioso, musculoesquelético, riñón y corazón. Sobre este último, cada vez se reconoce más la importancia que pueden tener las manifestaciones cardiovasculares de la toxocariasis y la relevancia clínica de considerarlas. En el presente artículo, haciendo una búsqueda sistemática de información, se revisan los principales aspectos clinicopatológicos de las manifestaciones cardiovasculares de la toxocariasis incluyendo su fisiopatología, hallazgos de laboratorio, diagnóstico y opciones terapéuticas, con el objeto de llamar la atención acerca de la importancia de esta zoonosis y su relevancia para la medicina cardiovascular en adultos y en niños.

© 2012 Instituto Nacional de Cardiología Ignacio Chávez. Publicado por Masson Doyma México S.A. Todos los derechos reservados.

* Autor para correspondencia: Grupo de Investigación Infección e Inmunidad, Departamento de Medicina Comunitaria, Facultad de Ciencias de la Salud, Universidad Tecnológica de Pereira, La Julita, Pereira, Risaralda, Código Postal 660001, Colombia. Teléfono: +57 300 884 74 48; fax: +58 212 605 36 47.

Correo electrónico: arodriguezm@utp.edu.co (A.J. Rodríguez-Morales).

KEYWORDS

Toxocariasis;
Toxocara canis;
Toxocara cati;
 Myocarditis;
 Cardiovascular;
 Epidemiology;
 Latin America

Cardiovascular manifestations of human toxocariasis

Abstract Toxocariasis is a parasitic infection produced by helminths that cannot reach their adult stage in humans. For their etiological species (*Toxocara canis* and *Toxocara cati*), man is a paratenic host. Infection by such helminths can produce a variety of clinical manifestations, such as: visceral larvae migrans syndrome, ocular larvae migrans syndrome and covert toxocariasis. In the visceral larvae migrans syndrome, the organs that are mainly involved include liver, lungs, skin, nervous system, muscles, kidneys and the heart. Regarding the latter, the importance of cardiovascular manifestations in toxocariasis, as well as its clinical relevance, has increasingly begun to be recognized. The current article is based on a systematic information search, focused mainly on the clinical and pathological aspects of cardiovascular manifestations in toxocariasis, including its pathophysiology, laboratory findings, diagnosis and therapeutical options, with the objective of highlighting its importance as a zoonosis and its relevance to the fields of cardiovascular medicine in adults and children.

© 2012 Instituto Nacional de Cardiología Ignacio Chávez. Published by Masson Doyma México S.A. All rights reserved.

Introducción

La toxocariasis (o toxocarosis) (codificada en la Clasificación Internacional de Enfermedades como CIE-9 128.0; CIE-10 B83.0) es una zoonosis parasitaria derivada de la infección que en los seres humanos produce *Toxocara canis* (*T. canis*) y en menor medida *Toxocara cati* (*T. cati*), 2 ascáridos del género *Toxocara* spp. que en su estado adulto viven en el intestino delgado del perro y el gato, respectivamente, y cuyos huevos larvados, al ser ingeridos accidentalmente por el ser humano, eclosionan en el intestino en donde pueden sobrevivir en su estadio larvario y migrar así durante años a través de los diferentes órganos y tejidos (fig. 1), pudiendo causar desde reacciones inflamatorias locales con poca relevancia clínica hasta complejos cuadros orgánicos ó sistémicos que pueden conducir incluso a la muerte¹⁻³.

Clínicamente se reconocen 3 grandes formas de presentación: el síndrome de larva migrans visceral (SLMV), caracterizado por comprometer órganos tales como el hígado⁴, los pulmones⁵, la piel⁶, el sistema nervioso y el musculoesquelético⁷, el corazón⁸ y los riñones;⁹ el síndrome de larva migrans ocular en el cual los ojos y los nervios ópticos son las principales estructuras afectadas (fig. 1) y finalmente la toxocariasis inaparente o encubierta (*covert toxocariasis*), forma más leve, que comprende un espectro clínico que va desde una infección casi asintomática hasta la migración de larvas a órganos blanco específicos^{1,2,10,11}. No obstante, las manifestaciones clínicas y el pronóstico de la enfermedad no solo dependen del órgano en el cual se localice la larva migrante sino que, además, su evolución estará determinada por la cantidad del inóculo, la frecuencia de reinfecciones y la respuesta inmunológica del individuo, entre otros factores actualmente en estudio, tales como la constitución inmunogenética e inmunosusceptibilidad del hospedador^{1,2}.

Desde su descripción, hecha por primera vez por Heleanor Campbell Wilder en 1950, en el Departamento de Patología Ocular del Instituto de Patología de las Fuerzas Armadas de los Estados Unidos de América (*Armed Forces Institutes of Pathology*)¹¹, múltiples reportes informaron no solo acerca

del compromiso ocular y hepático, como principales lugares de afección. Además de manera creciente se reconoce la importancia que puede tener en otras estructuras anatómicas y sistemas, inclusive el ámbito cardiovascular^{12,13}. Por ejemplo, algunos autores refieren que la miocarditis podría presentarse en un 10 a 15% de los casos de SLMV, lo que enfatiza la importancia de considerar este tipo de manifestaciones cardiovasculares de la toxocariasis^{8,13}.

En el presente artículo se ha realizado una búsqueda sistemática de información en las bases de datos Index Medicus/MEDLINE (www.pubmed.com), Scopus (www.scopus.com), SciELO (www.scielo.org), IMBIOMED (www.imbiomed.com) y LILACS (www.bireme.br), bajo los términos (en inglés *Medical Subject Headings*, MeSH; en español *Descriptores en Ciencias de la Salud*, DeCS) «toxocariasis», «*Toxocara*», «cardiac», «cardiovascular», sin restricción inicial del lenguaje, considerando particularmente artículos en inglés, español y portugués, con el fin de revisar los principales aspectos clinicopatológicos de las manifestaciones cardiovasculares de la toxocariasis inclusive su fisiopatología, hallazgos de laboratorio y opciones terapéuticas, con el objeto de llamar la atención acerca de la importancia de esta zoonosis y su relevancia para la medicina cardiovascular en adultos y en niños, en especial porque hasta donde nosotros sabemos no existen artículos de revisión previos sobre estas manifestaciones.

Al hacer la búsqueda en MEDLINE se encontraron inicialmente 91 artículos, de los cuales se seleccionaron 40 que correspondían exclusivamente a seres humanos. Al buscar en Scopus se encontraron 15 referencias adicionales, de las cuales se seleccionaron 5 artículos. En SciELO se localizaron 20 referencias, pero no se encontraron referencias adicionales, distintas a las ya seleccionadas en la base MEDLINE. En IMBIOMED, de un total de 17 referencias no se seleccionó ninguna para la revisión. Al final se seleccionaron 45 artículos para su detallada revisión e inclusión en el presente trabajo, de los cuales 22 conciernen a los aspectos cardiovasculares de la toxocariasis. Además se tomaron en cuenta otras referencias complementarias generales sobre los aspectos clínicos, epidemiológicos, diagnósticos, terapéuticos y preventivos de la toxocariasis¹⁴⁻⁸³.

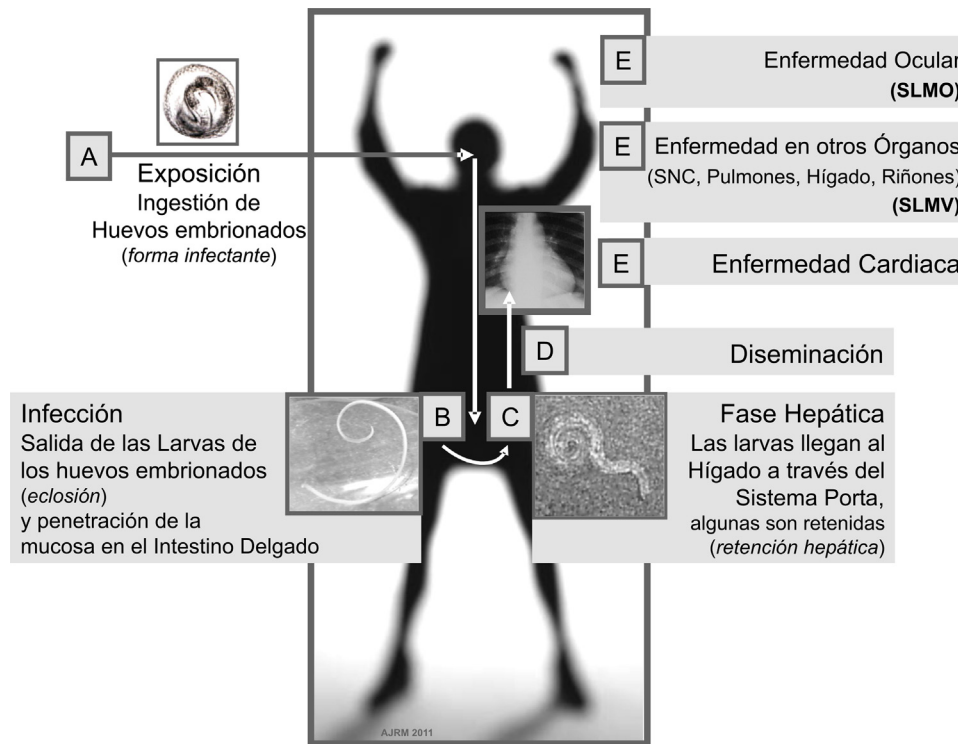


Figura 1 Ciclo de *Toxocara* spp. en el ser humano.

Epidemiología

La toxocariasis es una enfermedad de distribución mundial. En América Latina las seroprevalencias van del 1.8 al 66.6%¹. Su amplia presencia se relaciona con la constante necesidad del hombre de vivir rodeado de mascotas (perros y gatos) lo cual ha facilitado su persistencia^{1,14}. Los niños en edad escolar suelen ser el grupo de mayor ocurrencia debido a sus hábitos higiénicos, la geofagia o pica, su frecuente contacto con animales, la exposición a lugares de juego contaminados (cajas de arena desprotegidas en parques públicos) y el consumo de vegetales y frutas mal lavadas¹⁴⁻¹⁸. Debido a la viabilidad de las larvas durante largos períodos en los tejidos humanos y a la posibilidad de reinfecciones, la seropositividad podría aumentar a medida que avanza la edad¹⁴.

Así como en otras enfermedades parasitarias, la población más afectada por la toxocariasis es aquella con un bajo nivel socioeconómico debido a las precarias condiciones a las cuales se suelen someter a sus habitantes^{11,14,18-22}. Sin embargo, aun en países desarrollados, incluso cuando la prevalencia de enfermedades parasitarias suele ser baja, la toxocariasis es una de las helmintiasis más frecuentes¹⁴. Su seroprevalencia puede variar entre el 2 y el 14% en áreas urbanas^{22,23}, hasta el 37% en zonas rurales^{10,14}; en países en desarrollo, fuera de América Latina, se han reportado datos que van desde menos del 2% hasta cifras del 93% de prevalencia^{14,17,24,25}. Aun así, debido a que en muchos países esta enfermedad es infrecuente y no se notifica adecuadamente y a que muchos de los casos cursan de manera asintomática, los valores reales de prevalencia, incidencia, morbilidad y mortalidad se desconocen para la mayoría de los territorios afectados^{1,3,14}. En ningún país de América Latina

se lleva registro de notificación de toxocariasis, incluso a pesar de existir casos fatales del SLMV^{50,67,77}; rara vez se encuentran casos reportados en los registros de mortalidad.

Ciclo de vida

En el perro, hospedador definitivo de *T. canis*, la infección por el parásito puede producirse por diferentes mecanismos^{26,27}. Una vez los huevos embrionados son ingeridos, estos pasan al intestino en donde liberan las larvas, las cuales a su vez penetran la mucosa intestinal y por vía circulatoria llegan a los pulmones en donde después de alcanzar el árbol bronquial son deglutidas y llegan de nuevo al intestino en donde alcanzan su estadio adulto entre los 60 y 90 días después de su liberación^{1,11,26,28}. Posteriormente se lleva a cabo el proceso de fecundación a partir del cual una hembra de *T. canis* puede producir hasta 200.000 huevos no embrionados por día para que estos sean eliminados en las heces del animal^{1,11,26-29}.

El hombre, hospedador paraténico del parásito, puede adquirir la infección al entrar en contacto con suelos contaminados con huevos embrionados de *Toxocara* spp. o con menor frecuencia al usar como fuente de alimento otro hospedador en cuyos tejidos se encuentren las larvas del parásito (por ejemplo, aves como el pato, el pollo o la gallina)^{1,26,27,30-35}.

En el hospedador paraténico (el hombre y otros animales, diferentes al perro y al gato) las larvas son liberadas en el estómago e intestino delgado a partir de la ingesta de huevos embrionados, para luego penetrar la mucosa duodenal y tras acceder a la circulación enterohepática poder alcanzar la circulación general desde donde tienen la capacidad

de acceder a casi cualquier órgano (fig. 1)^{1,11}. No obstante, el hígado suele verse comprometido con mayor frecuencia quizá debido a que, como se mencionó, es el primer órgano en donde potencialmente podrían alojarse las larvas una vez que salen del intestino³². Ya en el hígado, la larva puede continuar su migración con la posibilidad de acceder a otros órganos o verse enfrentada a una respuesta inmunológica a partir de la cual puede ser destruida o permanecer latente durante largos periodos que pueden ir de meses a años, con oportunidad de que luego pueda llegar a reactivarse y producir enfermedad¹. No obstante, en muchos casos la infección no conlleva alteraciones^{1,10}.

Fisiopatología

Como ya se mencionó, varios factores han sido implicados en la fisiopatología de la toxocariasis: el estado inmunológico del hospedador, el tamaño del inóculo, la sensibilización del hospedador a los antígenos propios de las larvas así como a los productos de secreción y/o excreción liberados por las mismas y, por último, la reacción inflamatoria que se desencadena por la presencia de las larvas en los diferentes tejidos en los cuales pudieran encontrarse²⁶. Esta reacción inflamatoria suele caracterizarse por la formación de un granuloma eosinofílico alrededor de la larva, el cual, al mismo tiempo que tiene la capacidad de eventualmente detener su migración y causar su muerte, es responsable en gran medida de la enfermedad producida en el hospedador¹.

El SLMV suele observarse con mayor frecuencia en niños menores de 5 años de edad y se encuentra asociado a una mayor cantidad de larvas de *Toxocara* spp.^{11,26}. El grado de afección producida en el hospedador así como los signos y síntomas varían en relación con el tejido invadido¹¹. De esta forma, en pacientes con compromiso hepático puede aparecer hepatomegalia, dolor abdominal, hiporexia, y agitación, entre otros signos como la alteración del perfil bioquímico hepático (transaminasas, fosfatasa alcalina, deshidrogenasa láctica, entre otras)²⁸. En aquellos con compromiso del sistema nervioso se han descrito manifestaciones como vasculitis cerebral, neuritis óptica, epilepsia, meningitis, encefalitis y mielitis eosinofílica cuando hay daño del sistema nervioso central, y radiculitis, afecciones musculoesqueléticas y compromiso de pares craneales (por ejemplo, del séptimo par) cuando la lesión se produce a nivel del sistema nervioso periférico^{7,36}. A nivel pulmonar *T. canis* ha sido propuesto como un factor de riesgo ambiental para el asma^{1,11,37-39}. La migración de las larvas puede producir tos y sibilancias acompañadas de infiltrados pulmonares^{28,33}; de igual forma se han descrito casos de SLMV pulmonar asociados a derrame pleural eosinofílico⁴⁰ y neumonía eosinofílica crónica⁵. En piel, hay evidencia disponible que relaciona *Toxocara* spp. con afecciones como prurigo y urticaria¹¹. Asimismo se han reportado casos de celulitis eosinofílica y exantema como manifestaciones cutáneas asociadas a esta parasitosis^{6,41}. En el riñón la respuesta inflamatoria asociada a la invasión de la larva ha sido implicada en casos de síndrome nefrótico⁹. *T. canis* también ha sido sugerido como una de las posibles causas de los trastornos funcionales intestinales¹¹ y otros casos reportados han informado sobre otras afecciones gastrointestinales asociada a ascitis²⁹. Por último, hay evidencia que sugiere una alta probabilidad de

que algunos casos de artritis eosinofílica sean secundarios a infección por *Toxocara* spp.⁴².

El síndrome de larva migrans ocular suele presentarse en personas mayores de 5 años de edad y, a diferencia del SLMV, puede con frecuencia asociarse con una menor cantidad de larvas de *Toxocara* spp.^{1,11,43}.

La respuesta inmunológica ante la infección por *Toxocara* spp. suele caracterizarse por un aumento de las inmunoglobulinas IgG, IgM e IgE, acompañado de una marcada eosinofilia periférica^{1,11}.

En la literatura se han descrito con detalle las características histopatológicas de los granulomas^{1,11,71-73}.

Manifestaciones cardiovasculares

Aunque en toxocariasis con frecuencia se hace referencia a la posibilidad de la migración larvaria al corazón^{1,8,11-13}, han sido relativamente pocos los casos publicados en donde dicho compromiso ha sido evidente^{44-68,77}. Sin embargo, debe recordarse también lo poco que se investiga la toxocariasis en comparación con otras enfermedades infecciosas que pueden afectar el sistema cardiovascular. Por ejemplo, en la base de datos MEDLINE existen 29.519 registros de artículos sobre «endocarditis»; 11.401 para «enfermedad de Chagas» (*Chagas disease*); pero solo 2.207 para «toxocariasis» (al 31 de enero de 2012). De esta forma, a pesar de que algunos autores han descrito que del 10 al 15% de los pacientes con SLMV podría presentar miocarditis, la verdadera frecuencia, de esta y otras afecciones cardíacas, asociada a infección por *Toxocara* spp. aún se desconoce^{8,13}.

Las principales afecciones cardíacas asociadas a toxocariasis, descritas hasta el momento, incluyen: endomiocarditis, miocarditis, pericarditis, pericarditis eosinofílica, derrame pericárdico y seudotumores cardíacos^{12,31,44-53}. Estas lesiones pueden ser producto de la invasión larvaria al tejido cardíaco o ser secundarias a la lesión producida por la reacción inflamatoria subsecuente^{1,13,44}. De igual forma, algunos autores han propuesto que la obstrucción de los vasos sanguíneos al paso de las larvas, que conlleva isquemia, podría explicar en parte el daño miocárdico, sin embargo no hay pruebas contundentes que respalden dicha hipótesis¹³. A pesar de ello es importante tener presente una potencial peor evolución de la toxocariasis con compromiso cardiovascular en aquellos pacientes con otras enfermedades cardiovasculares de base (arteriosclerosis, cardiopatía isquémica, disfunción endotelial, entre otras)¹³.

En estudios experimentales llevados a cabo en ratones a los cuales se ha inoculado el parásito para observar las lesiones producidas a nivel miocárdico, se ha observado que tras una semana de infección los primeros cambios histológicos muestran una infiltración lineal de células localizada entre los miocitos, compuesta por eosinófilos e histiocitos/linfocitos sin evidencias de daño miocárdico ni presencia aparente de larvas¹³. Estos infiltrados se encontraron distribuidos de manera focal y predominante a nivel miocárdico. Tras 2 semanas de haber inducido la infección se empezaron a observar granulomas distribuidos equitativamente en endocardio, miocardio y pericardio, acompañados de microabscesos con desechos nucleares y pequeños fragmentos de miocitos acompañados de un marcado aumento de la eosinofilia en las células infiltradas entre las fibras

musculares. De igual forma, en ese momento se lograron observar estructuras pertenecientes a una larva, las cuales se encontraban rodeadas por una mínima reacción inflamatoria. A partir de la tercera semana los niveles de eosinofilia continuaron en aumento y se empezó a observar fibrosis en la periferia de los granulomas, la cual se hizo cada vez más prominente hasta reemplazar en casi su totalidad a los granulomas en el día 42, momento en el cual los niveles de eosinofilia descendieron mucho. A lo largo del estudio se formaron de nuevo múltiples granulomas en los corazones infectados con un comportamiento similar al descrito con anterioridad, lo cual según los autores indica la continua migración de la larva a lo largo del tejido. Al cabo del estudio, que en total tuvo una duración de 8 semanas, no hubo evidencia de fibrosis difusa endotelial o endocárdica, sin embargo, debido a la constante formación de granulomas que se continúa a partir de ese momento, existe un alto riesgo de fibrosis miocárdica grave con el avance del tiempo¹³.

Es bien conocido que una de las características típicas del SLMV es un alto conteo de eosinófilos en sangre (eosinofilia periférica, mayor del 4% de las células blancas o leucocitos y/o > 500 cél/mm³), que en algunos casos puede alcanzar cifras tan altas como 26.000 cél/mm³ en asociación con la miocarditis eosinofílica por *T. canis* (valores relativos $> 30\%$ y/o > 1.500 cél/mm³ se corresponden con hipereosinofilia)^{1,8,11}. La endomiocarditis eosinofílica forma parte del grupo de complicaciones que siguen al síndrome hipereosinofílico^{45,46}. De tal forma, como lo indican los resultados antes descritos, la capacidad de los eosinófilos de infiltrar el endomiocardio puede traer graves consecuencias en el mismo, y puede generarse necrosis de los cardiomiocitos y fibrosis miocárdica focal^{13,45,46}. Existen informes sobre pacientes en quienes se ha producido la muerte debido a miocarditis aguda fulminante secundaria a necrosis miocárdica severa asociada a depósitos de proteína básica mayor y otras sustancias propias de la degranulación de eosinófilos a nivel del miocardio⁴⁶. Asimismo, en experimentos con ratones, se ha demostrado que la infiltración de eosinófilos entre las fibras miocárdicas es suprimida por la administración de anticuerpos monoclonales anti-CD18 y anti-VLA-4, al mismo tiempo que la fibrosis focal del músculo cardíaco se suprime con la administración combinada de anticuerpos monoclonales anti-CD18 y anti-ICAM-1⁴⁵. Estos hallazgos, podrían explicar en parte la lesión miocárdica que sobreviene después de una infección por *Toxocara* spp. y abren las puertas a un campo de estudio interesante sobre la fisiopatogenia de este tipo de lesiones.

Derrame pericárdico

El derrame pericárdico ha sido reportado como un signo clínico asociado a la infección por *Toxocara* spp., y se encontró en varios de los casos de toxocariasis con compromiso cardíaco^{8,31,48}. En una mujer de 31 años de edad hospitalizada debido a un síncope de 1 min de duración y dolor abdominal de 3 días de evolución asociado a diarrea acuosa y cifras de presión arterial de 78/42 mmHg (presión arterial sistólica y diastólica), se descubrió un derrame pericárdico moderado en el ecocardiograma y la tomografía axial computarizada, acompañado de derrame pleural y

aumento de los valores de péptido natriurético cerebral. En la radiografía de tórax se evidenció un aumento del índice cardiotorácico y el conteo de células sanguíneas mostró leucocitosis con eosinofilia. Después de descartar otras posibles etiologías, su diagnóstico fue confirmado por títulos séricos elevados de IgG contra *T. canis*, tras lo cual se inició manejo con metilprednisolona 3 mg/día durante 3 días y albendazol 600 mg/día durante 7 semanas, con mejoría total del cuadro y recuperación de los niveles de eosinófilos durante 9 meses de seguimiento³¹.

Miocarditis eosinofílica

Es posible que la miocarditis sea la afección cardíaca que con mayor frecuencia se asocia a toxocariasis y, al igual que en las manifestaciones de otros órganos, suele acompañarse de eosinofilia^{8,47}. Un hombre de 26 años de edad se presentó con disnea, dolor torácico, palpitaciones y fatiga. Al examen físico fue evidente pulso paradójico, taquicardia y ritmo de galope. El electrocardiograma mostró una elevación del segmento ST en todas las derivaciones a excepción de aVR, V1 y V2, y en el ecocardiograma se observó derrame pericárdico e hipocinesia del ventrículo izquierdo con aumento en el espesor de sus paredes. El conteo de células sanguíneas mostró leve leucocitosis y eosinofilia. Asimismo se encontraron niveles elevados de creatinfosfocinasa (679 UI/l), proteína C reactiva (1.4 mg/dl), lactato deshidrogenasa (733 UI/l), alanino aminotransferasa (182 UI/l) y aspartato aminotransferasa (124 UI/l). Su diagnóstico inicial fue de miocarditis de etiología desconocida y al cabo de 2 semanas sus síntomas tuvieron mejoría gradual y se normalizaron los hallazgos en el electrocardiograma. Sin embargo, un nuevo conteo de células sanguíneas evidenció un marcado aumento del número de eosinófilos hasta 26.000 cél/mm³, acompañado de un incremento de los niveles de lactato deshidrogenasa hasta 1.069 UI/l. Su diagnóstico fue confirmado por la presencia de anticuerpos contra *T. canis*, tras lo cual el paciente refirió haber consumido carne cruda en diferentes ocasiones. Fue tratado con albendazol y prednisolona, y se observó disminución progresiva de los eosinófilos y una resolución total del cuadro 3 meses después de finalizado el tratamiento⁸.

Otro paciente de 19 años de edad comenzó con dolor torácico⁴⁷. De manera similar al paciente anteriormente descrito, tuvo elevación del segmento ST en todas las derivaciones del electrocardiograma a excepción de aVR. La radiografía de tórax mostró cardiomegalia, congestión pulmonar y derrame pleural izquierdo. Tras su ingreso tuvo choque cardiogénico por lo cual le administraron dopamina. Se hizo diagnóstico de mio/pericarditis de etiología desconocida por lo cual fue trasladado a otra institución, en donde ingresó con taquicardia, hipotensión y pulso paradójico. Al examen físico se hizo audible un tercer ruido cardíaco y se evidenció ingurgitación yugular. El conteo de células sanguíneas mostró neutrofilia (22.900 cél/mm³) con eosinofilia (1.053 cél/mm³). Tuvo niveles elevados de proteína C reactiva (4 mg/dl) y proteína catiónica eosinofílica (54.9 ng/ml; valores normales < 14.7 ng/ml). El ecocardiograma mostró marcada hipocinesia y engrosamiento de las paredes del ventrículo izquierdo con fracción de eyección del 23.8% y derrame pericárdico. La angiografía coronaria

no reveló ninguna alteración. Se realizó biopsia endomiocárdica del ventrículo derecho en la cual se evidenció edema, acompañado de infiltrado inflamatorio intersticial difuso compuesto de eosinófilos con degranulación parcial y necrosis miocárdica. No se hallaron larvas en la biopsia. El diagnóstico fue hecho por la presencia de anticuerpos IgG contra *T. canis*. Este paciente también refirió haber comido carne de venado cruda una semana antes de la presentación del cuadro. Al final se hizo diagnóstico de miocarditis eosinofílica secundaria a reacción de hipersensibilidad por SLMV. El paciente fue tratado con metilprednisolona y albendazol, con resolución total del cuadro y normalización del conteo de eosinófilos⁴⁷.

En Argentina, en el año 2003, se publicó un estudio en el cual se describieron los hallazgos clínicos y de laboratorio de 54 niños en edad escolar con toxocariasis. En este reportaron un paciente con miocarditis, con completa recuperación clínica a quien le practicaron una biopsia endomiocárdica en la cual se evidenció la presencia de granulomas eosinofílicos¹⁰.

Pericarditis eosinofílica

Al parecer, de manera similar a lo ocurrido en los estudios experimentales con ratones, la infección por *Toxocara* spp. en el ser humano puede afectar el endocardio, el miocardio y el pericardio^{13,48}. Un paciente de 50 años de edad que acudió con disnea y derrame pleural izquierdo y un conteo de eosinófilos de 600 células/mm³⁴⁸. Al examen físico existía taquicardia, taquipnea y disminución tanto en los ruidos cardíacos como en los respiratorios. La radiografía de tórax mostró derrame pleural bilateral con aumento de la silueta cardíaca. Un nuevo conteo de células sanguíneas evidenció neutrofilia (15.400 células/mm³) y eosinofilia (2.200 células/mm³). Las enzimas hepáticas se encontraron levemente elevadas. La electroforesis de proteínas séricas fue normal y la velocidad de sedimentación globular fue de 42 mm en la primera hora. Pocas horas después de iniciados los signos y síntomas el paciente desarrolló taponamiento cardíaco tras lo cual fue intervenido con pericardiotomía subxifoidea en la cual drenaron 800 ml de líquido pericárdico que contenía 45 g/L de proteínas y cuyas células se encontraban compuestas por eosinófilos en un 20%. De manera similar se drenaron 1.500 ml del espacio pleural con un 7% de eosinófilos. Se realizó biopsia pleural y pericárdica en las cuales se evidenció inflamación subaguda inespecífica con escasa infiltración de eosinófilos. Los niveles de IgE fueron 149 kUI/L (normal < 150 kUI/L). El diagnóstico se realizó por la presencia de anticuerpos contra *Toxocara* spp. tras lo cual fue tratado con ivermectina con posterior descenso del conteo de eosinófilos y resolución total del cuadro. El paciente fue seguido durante un año, al cabo del cual tenía buenas condiciones de salud⁴⁸.

En resumen, como se puede apreciar en la tabla 1, el espectro de compromiso y manifestaciones cardiovasculares en la toxocariasis puede ser bastante amplio.

Diagnóstico de laboratorio de la toxocariasis

El diagnóstico etiológico certero de la toxocariasis suele ser difícil de realizar¹⁻³. Deben tomarse en cuenta los antecedentes epidemiológicos de importancia. En el caso

del SLMV, los hallazgos de laboratorio más consistentes son eosinofilia, leucocitosis y disminución de la relación albúmina/globulina. El estudio imagenológico suele ser de importancia, el cual con las técnicas de ultrasonido de alta resolución puede revelar áreas hipoecoicas en el hígado, y dado su carácter no invasivo, es preferible al uso de la biopsia hepática^{11,12}.

La demostración de la larva, en un tejido, es diagnóstico definitivo de la infección, pero suele ser muy difícil de realizar¹. Pueden observarse en muestras de tejidos como larvas completas o porciones de ella en el centro de los granulomas en material post-mortem o en biopsias hepáticas¹¹.

Dadas las limitaciones actuales, el diagnóstico de la toxocariasis suele apoyarse en técnicas inmunológicas^{1,3}, como el ELISA, la técnica actual de elección en la mayoría de los países^{1-3,11}, con una sensibilidad y especificidad que va del 78 al 91% y del 86 al 93%, respectivamente^{1,11,74}.

Adicionalmente se han empleado otros métodos como alternativas, aun en evaluación, tales como el Western-blot²⁸, el *Multiple Antigen Binding Assay* (MABA)⁸² o ensayo de unión múltiple de antígenos, incluyendo antígenos de *T. canis*,¹ y más recientemente la técnica de ELISA-Avidez anti-*T. canis*^{65,83}.

Otras nuevas técnicas en desarrollo incluyen la prueba dot-ELISA⁷⁵, así como pruebas que incluyen la clonación de antígenos recombinantes para uso serológico¹. Finalmente, se han empezado a evaluar técnicas basadas en métodos moleculares con el fin de determinar la presencia de antígenos de *T. canis* (por ejemplo, *polymerase chain reaction-restriction fragment length polymorphism* [PCR-RFLP]), aunque su uso a gran escala todavía está por determinarse^{1,11}.

Tratamiento

En general hay carencia de estudios sobre el manejo específico de las afecciones cardíacas de la toxocariasis debido a que, como se ha mencionado, este tipo de manifestaciones suelen darse con poca frecuencia. Sin embargo, en el manejo etiológico el albendazol es el medicamento de elección, recomendado a dosis de 400 mg vía oral 2 veces al día durante 5 días^{1,7,11}. Se sugiere que su administración para las infecciones tisulares se acompañe de alimentos, debido a que con ello su absorción mejora de manera significativa¹. No obstante, se recomienda el uso alternativo de otros medicamentos como el mebendazol, la dietilcarbamazina y el tiabendazol^{1,7}.

Para las afecciones cardíacas como la miocarditis eosinofílica aun no se ha establecido un tratamiento estándar debido a la dificultad de estudiar manifestaciones infrecuentes de la enfermedad⁴⁹. Sin embargo, la evidencia disponible hasta el momento sugiere que el manejo etiológico temprano sumado a la administración de glucocorticoides puede ser efectivo debido a la fisiopatología inmunológica de la miocarditis eosinofílica^{8,47,49}. En general, en muchos casos de SLMV, inclusive aquellos con compromiso cardíaco, el uso de glucocorticoides es fundamental, dado que pueden ocurrir casos de síndromes de respuesta inflamatoria sistémica o síndromes de activación macrofágica que pueden ser fatales⁵⁰. En un estudio japonés reciente se muestran resultados positivos en 6 de

Tabla 1 Manifestaciones cardiovasculares de la toxocariasis

Manifestaciones	Referencias	Manifestaciones por estructuras cardiovasculares	Referencias
<i>Al examen físico cardiovascular</i>			
Síncope	31	<i>Miocardio</i>	
Hipotensión	31,47	Miocarditis eosinofílica	8,13,47,68
Dificultad respiratoria	8,48	Miocarditis linfocítica	13
Dolor torácico	8,47	Miocarditis aguda fulminante	46
Palpitaciones	8	Granulomas	10,13,64
Fatiga	8	Fibrosis	13,45,46
Pulso paradójico	8,47	Microabscesos	13
Taquicardia	8,47,48	Presencia de las larvas	13
Ritmo de galope	8	Necrosis de los miocitos	13,45,46,47
Choque cardiogénico	47	<i>Endomiocardio</i>	
Auscultación del tercer ruido cardíaco	47	Endomiocarditis	12,31
Ingurgitación yugular	47	Endomiocarditis eosinofílica	45,46
Taponamiento cardíaco	48	Edema endomiocárdico	47
<i>A nivel del electrocardiograma</i>			
Elevación del segmento ST	8,47	<i>Endocardio</i>	
<i>A nivel del ecocardiograma</i>			
Hipocinesia del ventrículo izquierdo	8,47	Granulomas	13
Engrosamiento del ventrículo izquierdo	8,47	<i>Pericardio</i>	
Fracción de eyección ventricular disminuida	47	Derrame pericárdico	8,12,31,48
<i>A nivel de la radiología torácica</i>			
Cardiomegalia	31,47	Pericarditis eosinofílica	12,13,31,48
Congestión pulmonar	47	Granulomas	13
Derrame pleural	31,47,48	Seudotumor cardíaco	12,31,67,68
		<i>Miopericardio</i>	
		Miopericarditis	47
		<i>Pequeños vasos sanguíneos</i>	
		Obstrucción mecánica por las larvas	13

La cursiva de la 3.ª columna indica las subcategorías.

7 pacientes (de 36 a 83 años de edad) con miocarditis eosinofílica de etiología variable, quienes además del manejo etiológico recibieron prednisolona 1 mg/kg/día en la fase aguda y dosis de mantenimiento de 5-10 mg/día con el fin de evitar posibles recaídas⁴⁹. No obstante, en este estudio uno de los pacientes en quien se determinó etiología parasitaria solo recibió albendazol debido a que la miocarditis eosinofílica fue leve⁴⁹. Este paciente se recuperó y tras 621 días de seguimiento se encontraba con vida, lo que de alguna manera significa que en algunos casos de miocarditis eosinofílica no siempre es obligatoria la administración de corticosteroides^{49,51}, aun cuando hay casos en los cuales es precisamente la respuesta inflamatoria severa la que podría llevar a la muerte del paciente⁵⁰.

En los pacientes con grandes derrames pericárdicos el manejo con pericardiocentesis está indicado debido a que se ha demostrado que este procedimiento conlleva que se disminuyan mucho los signos y síntomas en el paciente al igual que disminuye el riesgo de taponamiento cardíaco^{52,53}. Por tanto, es importante atender a los signos y síntomas que indiquen presencia de líquido en la cavidad pericárdica como taquicardia, pulso paradójico, hipotensión, disociación electromecánica en el electrocardiograma y aumento de la silueta cardíaca en la radiografía de tórax^{8,31,48}.

Por último, sobre las nuevas medicinas en evaluación, vale la pena mencionar que existen estudios que han encontrado considerable actividad parasitaria específica contra *T. canis*, con la ivermectina^{1,54}, tribendimidina^{1,55}, la unión de PEG 6000 al albendazol⁵⁶, o microesferas de albendazol⁵⁷, que también parece podrían mejorar la eficacia terapéutica

en la toxocariasis. Existen en la actualidad estudios que evalúan la actividad anti-*T. canis* de productos naturales (como *Chenopodium ambrosioides*), que podrían prometer también nuevas alternativas terapéuticas⁵⁸. Recientemente se ha encontrado que una cepa de *Enterococcus faecalis* (CECT7121) tiene actividad larvicida contra *T. canis*, lo cual podría tener implicaciones terapéuticas futuras, una vez se sintetice el compuesto específico de la bacteria que logra dicho efecto⁵⁹.

Conclusiones

La toxocariasis es una enfermedad distribuida en todo el mundo que afecta predominantemente a niños y personas de bajo nivel socioeconómico, que puede llegar a causar diferentes tipos de síndromes y comprometer la vida de quienes los padecen^{50,67-77}.

Se deben establecer estrategias de prevención dirigidas a disminuir la defecación indiscriminada de perros y gatos en lugares públicos, dadas sus implicaciones y consecuencias^{1,18,20,21,26,37,60}. Las autoridades en salud de los diferentes países afectados deben implementar normas que permitan un adecuado registro en términos de morbimortalidad, con el fin de poder comprender la epidemiología y el comportamiento de la enfermedad en estos territorios^{1,11,19,24,25,60,76}.

En el ámbito cardiovascular, como se ha expuesto, existe evidencia disponible que pone de manifiesto los diferentes tipos de afecciones que se pueden desarrollar a nivel de

las distintas estructuras cardíacas, por lo cual esta infección debe ser considerada en el diagnóstico diferencial de pacientes que tengan miocarditis eosinofílica, o derrames pericárdicos de etiología desconocida, y dada la globalización se pueden encontrar casos en viajeros o migrantes procedentes de zonas de alta endemicidad o seropositividad frente a *T. canis*, que llegan a áreas donde existe baja seroprevalencia del mismo⁶¹⁻⁸⁰.

Aun cuando en algunos países el diagnóstico de la toxocariasis es limitado, y reside en pruebas serológicas^{1,65,83}, deben tenerse presente las características epidemiológicas de esta infección e incluirla entre los diagnósticos diferenciales⁷⁴, en especial en niños con sospecha de SLMV, eosinofilia y tenencia de perros y gatos, entre otros elementos asociados a dicha parasitosis, que como se ha resumido puede comprometer no solo estructuras hepáticas y oculares, sino que además puede conllevar importante afección cardiovascular e incluso la muerte^{1,11,45,66,79}. Son necesarios más estudios a dicho nivel a fin de diagnosticar, tratar y prevenir mejor el curso de la enfermedad basados en una mejor evidencia⁸⁰, particularmente en América Latina donde la misma puede alcanzar altas seroprevalencias^{1,81}.

Bibliografía

- Delgado O, Rodríguez-Morales AJ. Aspectos clínico-epidemiológicos de la toxocariasis: una enfermedad desatendida en Venezuela y América Latina. *Bol Mal Salud Amb*. 2009;49:1-33.
- Roldán WH, Espinoza YA, Huapaya PE, et al. Diagnóstico de toxocariasis humana. *Rev Peru Med Exp Salud Publica*. 2010;27:613-20.
- Rodríguez-Morales AJ, Echeverri-Cataño LF, Delgado O. Necesidad de consenso en el diagnóstico de la toxocariasis humana: implicaciones para la salud pública de América Latina. *Rev Peru Med Exp Salud Publica*. 2011;28:161-2.
- Chang S, Lim JH, Choi D, et al. Hepatic visceral larva migrans of *Toxocara canis*: CT and sonographic findings. *AJR Am J Roentgenol*. 2006;187:W622-9.
- Inoue K, Inoue Y, Arai T, et al. Chronic eosinophilic pneumonia due to visceral larva migrans. *Intern Med*. 2002;41:478-82.
- Bassukas ID, Gaitanis G, Zioga A, et al. Febrile «migrating» eosinophilic cellulitis with hepatosplenomegaly: adult toxocariasis - a case report. *Cases J*. 2008;1:356.
- Finsterer J, Auer H. Neurotoxocarosis. *Rev Inst Med Trop Sao Paulo*. 2007;49:279-87.
- Abe K, Shimokawa H, Kubota T, et al. Myocarditis associated with visceral larva migrans due to *Toxocara canis*. *Intern Med*. 2002;41:706-8.
- Zotos PG, Psimenou E, Roussou M, et al. Nephrotic syndrome as a manifestation of *Toxocara canis* infection. *Nephrol Dial Transplant*. 2006;21:2675-6.
- Altcheh J, Nallar M, Conca M, et al. Toxocariasis: clinical and laboratory features in 54 patients. *An Pediatr (Barc)*. 2003;58:425-31.
- Despommier D. Toxocariasis: clinical aspects, epidemiology, medical ecology, and molecular aspects. *Clin Microbiol Rev*. 2003;16:265-72.
- Hidron A, Vogenthaler N, Santos-Preciado JI, et al. Cardiac involvement with parasitic infections. *Clin Microbiol Rev*. 2010;23:324-49.
- Cookston M, Stober M, Kayes SG. Eosinophilic myocarditis in CBA/J mice infected with *Toxocara canis*. *Am J Pathol*. 1990;136:1137-45.
- Alonso JM, López MA, Bojanich MV, et al. Infección por *Toxocara canis* en población adulta sana de un área subtropical de Argentina. *Parasitol Latinoam*. 2004;59:61-4.
- Radman NE, Archelli SM, Fonrouge RD, et al. Human toxocarosis. Its seroprevalence in the city of La Plata. *Mem Inst Oswaldo Cruz*. 2000;95:281-5.
- Del Valle Guardis M, Radman NE, Burgos L, et al. *Toxocara canis*: migración larval y eosinofilia en el hospedador paraténico. *Parasitol Latinoam*. 2002;57:46-9.
- Rubinsky-Elefant G, da Silva-Nunes M, Malafronte RS, et al. Human toxocarosis in rural Brazilian Amazonia: seroprevalence, risk factors, and spatial distribution. *Am J Trop Med Hyg*. 2008;79:93-8.
- Alonso JM, Bojanich MV, Chamorro M, et al. *Toxocara* seroprevalence in children from a subtropical city in Argentina. *Rev Inst Med Trop S Paulo*. 2000;42:235-7.
- Anaruma Filho F, Chieffi PP, Correa CR, et al. Human toxocarosis: a seroepidemiological survey in the municipality of Campinas (SP), Brazil. *Rev Inst Med Trop Sao Paulo*. 2002;44:303-7.
- Campos Júnior D, Elefant GR, de Melo e Silva EO, et al. Frequency of seropositivity to *Toxocara canis* in children of different socioeconomic strata. *Rev Soc Bras Med Trop*. 2003;36:509-13.
- Santarém VA, Leli FN, Rubinsky-Elefant G, et al. Protective and risk factors for toxocarosis in children from two different social classes of Brazil. *Rev Inst Med Trop Sao Paulo*. 2011;53:66-72.
- Won KY, Kruszon-Moran D, Schantz PM, et al. National seroprevalence and risk factors for zoonotic *Toxocara* spp. infection. *Am J Trop Med Hyg*. 2008;79:552-7.
- Stensvold CR, Skov J, Møller LN, et al. Seroprevalence of human toxocarosis in Denmark. *Clin Vaccine Immunol*. 2009;16:1372-3.
- Roldán WH, Cavero YA, Espinoza YA, et al. Human toxocarosis: a seroepidemiological survey in the Amazonian city of Yurimaguas, Peru. *Rev Inst Med Trop Sao Paulo*. 2010;52:37-42.
- Magnaval JF, Michault A, Calon N, et al. Epidemiology of human toxocarosis in La Réunion. *Trans R Soc Trop Med Hyg*. 1994;88:531-3.
- Carvalho EA, Rocha RL. Toxocarosis: visceral larva migrans in children. *J Pediatr (Rio J)*. 2011;87:100-10.
- Chieffi PP, Santos SV, Queiroz ML, et al. Human toxocarosis: contribution by Brazilian researchers. *Rev Inst Med Trop Sao Paulo*. 2009;51:301-8.
- Magnaval JF, Glickman LT, Dorchie P, et al. Highlights of human toxocarosis. *Korean J Parasitol*. 2001;39:1-11.
- Chira O, Badea R, Dumitrascu D, et al. Eosinophilic ascites in a patient with *Toxocara canis* infection. A case report. *Rom J Gastroenterol*. 2005;14:397-400.
- Hoffmeister B, Glaeser S, Flick H, et al. Cerebral toxocarosis after consumption of raw duck liver. *Am J Trop Med Hyg*. 2007;76:600-2.
- Matsuki Y, Fujii T, Nakamura-Uchiyama F, et al. Toxocarosis presenting with multiple effusions in the pericardial space, thoracic cavity, and Morrison's pouch. *Intern Med*. 2007;46:913-4.
- Lim JH. Hepatic visceral larva migrans of *Toxocara canis*. *Am J Trop Med Hyg*. 2010;82:520-1.
- Yoon YS, Lee CH, Kang YA, et al. Impact of toxocarosis in patients with unexplained patchy pulmonary infiltrate in Korea. *J Korean Med Sci*. 2009;24:40-5.
- Yoshikawa M, Oujii Y, Nishiofuku M, et al. Visceral toxocarosis from regular consumption of raw cow liver. *Intern Med*. 2008;47:1289-90.
- Choi D, Lim JH, Choi DC, et al. Toxocarosis and ingestion of raw cow liver in patients with eosinophilia. *Korean J Parasitol*. 2008;46:139-43.
- Salvador S, Ribeiro R, Winckler MI, et al. Pediatric neurotoxocarosis with concomitant cerebral, cerebellar, and peripheral

- nervous system involvement: case report and review of the literature. *J Pediatr (Rio J)*. 2010;86:531–4.
37. Buijs J, Borsboom G, Renting M, et al. Relationship between allergic manifestations and *Toxocara* seropositivity: a cross-sectional study among elementary school children. *Eur Respir J*. 1997;10:1467–75.
 38. Cooper PJ. Interactions between helminth parasites and allergy. *Curr Opin Allergy Clin Immunol*. 2009;9:29–37.
 39. Sharghi N, Schantz PM, Caramico L, et al. Environmental exposure to *Toxocara* as a possible risk factor for asthma: a clinic-based case-control study. *Clin Infect Dis*. 2001;32:e111–6.
 40. Ashwath ML, Robinson DR, Katner HP. A presumptive case of toxocariasis associated with eosinophilic pleural effusion: case report and literature review. *Am J Trop Med Hyg*. 2004;71:764.
 41. Bernardeschi C, Monsel G, Frances C, et al. Febrile exanthema revealing toxocariasis: a case report. *Acta Derm Venereol*. 2011;91:350–1.
 42. Rayes AA, Lambertucci JR. Human toxocariasis as a possible cause of eosinophilic arthritis. *Rheumatology (Oxford)*. 2001;40:109–10.
 43. Centers for Disease Control and Prevention (CDC). Ocular toxocariasis—United States, 2009–2010. *MMWR Morb Mortal Wkly Rep*. 2011;60:734–6.
 44. Spry CJ, Tai PC, Davies J. The cardiotoxicity of eosinophils. *Postgrad Med J*. 1983;59:147–53.
 45. Hokibara S, Takamoto M, Isobe M, et al. Effects of monoclonal antibodies to adhesion molecules on eosinophilic myocarditis in *Toxocara canis*-infected CBA/J mice. *Clin Exp Immunol*. 1998;114:236–44.
 46. DeMello DE, Liapis H, Jureidini S, et al. Cardiac localization of eosinophil-granule major basic protein in acute necrotizing myocarditis. *N Engl J Med*. 1990;323:1542–2155.
 47. Enko K, Tada T, Ohgo KO, et al. Fulminant eosinophilic myocarditis associated with visceral larva migrans caused by *Toxocara canis* infection. *Circ J*. 2009;73:1344–8.
 48. Herry I, Philippe B, Hennequin C, et al. Acute life-threatening toxocaral tamponade. *Chest*. 1997;112:1692–3.
 49. Kawano S, Kato J, Kawano N, et al. Clinical features and outcomes of eosinophilic myocarditis patients treated with prednisolone at a single institution over a 27-year period. *Intern Med*. 2011;50:975–81.
 50. Salazar F, Rada L, Salazar S, et al. Síndrome de activación macrofágica secundario a síndrome de larva migrans visceral por *Toxocara canis*. *Arch Venez Pueri Pediatr*. 2009;72 Suppl 3: 43–4.
 51. Yanagisawa T, Inomata T, Watanabe I, et al. Clinical significance of corticosteroid therapy for eosinophilic myocarditis. *Int Heart J*. 2011;52:110–3.
 52. Gibbs CR, Watson RD, Singh SP, et al. Management of pericardial effusion by drainage: a survey of 10 years' experience in a city centre general hospital serving a multiracial population. *Postgrad Med J*. 2000;76:809–13.
 53. Kazama R, Okura Y, Hoyano M, et al. Therapeutic role of pericardiocentesis for acute necrotizing eosinophilic myocarditis with cardiac tamponade. *Mayo Clin Proc*. 2003;78:901–7.
 54. Delgado OM, Fernandez G, Silva S, et al. Preliminary evidences of the nitazoxanide activity on *Toxocara canis* in a mice model. *Int J Antimicrob Agents*. 2008;31:182–4.
 55. Xiao SH, Hui-Ming W, Tanner M, et al. Tribendimidine: a promising, safe and broad-spectrum anthelmintic agent from China. *Acta Trop*. 2005;94:1–14.
 56. Leonardi D, Echenique C, Lamas MC, et al. High efficacy of albendazole-PEG 6000 in the treatment of *Toxocara canis* larva migrans infection. *J Antimicrob Chemother*. 2009;64: 375–8.
 57. Barrera MG, Leonardi D, Bolmaro RE, et al. *In vivo* evaluation of albendazole microspheres for the treatment of *Toxocara canis* larva migrans. *Eur J Pharm Biopharm*. 2010;75:451–4.
 58. Reis M, Trinca A, Ferreira MJ, et al. *Toxocara canis*: potential activity of natural products against second-stage larvae *in vitro* and *in vivo*. *Exp Parasitol*. 2010;126:191–7.
 59. Chiodo PG, Sparo MD, Pezzani BC, et al. *In vitro* and *in vivo* effects of *Enterococcus faecalis* CECT7121 on *Toxocara canis*. *Mem Inst Oswaldo Cruz*. 2010;105:615–20.
 60. Iddawela DR, Kumarasiri PV, de Wijesundera MS. A seroepidemiological study of toxocariasis and risk factors for infection in children in Sri Lanka. *Southeast Asian J Trop Med Public Health*. 2003;34:7–15.
 61. Baaten GG, Sonder GJ, van Gool T, et al. Travel-related schistosomiasis, strongyloidiasis, filariasis, and toxocariasis: the risk of infection and the diagnostic relevance of blood eosinophilia. *BMC Infect Dis*. 2011;11:84.
 62. Franco-Paredes C, Rouphael N, Méndez J, et al. Cardiac manifestations of parasitic infections part 1: overview and immunopathogenesis. *Clin Cardiol*. 2007;30:195–9.
 63. Fischmeister G, Holter W, Matthes-Martin S, et al. Allogeneic bone marrow transplantation-mediated transfer of specific immunity against *Toxocara canis* associated with excessive IgE. *Bone Marrow Transplant*. 2001;28:519–21.
 64. Schaffellner S, Wagner D, Sereinigg M, et al. First case of *Toxocara* eosinophilic ascites after combined pancreas and kidney transplantation. *Am J Transplant*. 2010; 10:2727.
 65. Delgado OM, Rosas-Bustamante J, Ortegoza J, et al. Acute cases of toxocariasis classified by IgG antibodies avidity in Venezuela. *J Egypt Soc Parasitol*. 2011;41:611–4.
 66. Gargili A, Demirci C, Kandil A, et al. *In vivo* inhibition of inducible nitric oxide and evaluation of the brain tissue damage induced by *Toxocara canis* larvae in experimentally infected mice. *Chin J Physiol*. 2004;47:189–96.
 67. Boschetti A, Kasznica J. Visceral larva migrans induced eosinophilic cardiac pseudotumor: a cause of sudden death in a child. *J Forensic Sci*. 1995;40:1097–9.
 68. Dao AH, Virmani R. Visceral larva migrans involving the myocardium: report of two cases and review of literature. *Pediatr Pathol*. 1986;6:449–56.
 69. Davila G, Irsik M, Greiner EC. *Toxocara vitulorum* in beef calves in North Central Florida. *Vet Parasitol*. 2010;168: 261–3.
 70. Jiménez AE, Montenegro VM, Hernández J, et al. Dynamics of infections with gastrointestinal parasites and *Dictyocaulus viviparus* in dairy and beef cattle from Costa Rica. *Vet Parasitol*. 2007;148:262–71.
 71. Nichols RL. The etiology of visceral larva migrans, I: diagnostic morphology of infective second stage *Toxocara* larvae. *J Parasitol*. 1956;42:349–62.
 72. Nichols RL. The etiology of visceral larva migrans, II: comparative larval morphology of *Ascaris lumbricoides*, *Necator americanus*, *Strongyloides stercoralis*, and *Ancylostoma caninum*. *J Parasitol*. 1956;42:363–99.
 73. Bowman DD. Diagnostic morphology of four larval ascaridoid nematodes that may cause visceral larva migrans: *Toxascaris leonina*, *Baylisascaris procyonis*, *Lagochilascaris sprenti* and *Hexameta leidy*. *J Parasitol*. 1987;73: 1198–215.
 74. Choi D, Lim JH, Choi DC, et al. Transmission of *Toxocara canis* via ingestion of raw cow liver: a cross-sectional study in healthy adults. *Korean J Parasitol*. 2012;50:23–7.
 75. Bojanich MV, Marino GL, López MÁ, et al. An evaluation of the dot-ELISA procedure as a diagnostic test in an area with a high prevalence of human *Toxocara canis* infection. *Mem Inst Oswaldo Cruz*. 2012;107:194–7.

76. Sariego I, Kanobana K, Rojas L, et al. Toxocariasis in Cuba: a literature review. *PLoS Negl Trop Dis*. 2012;6:e1382.
77. Rugiero E, Cabrera ME, Ducach G, et al. Toxocariasis sistémica en el paciente adulto. *Rev Med Chil*. 1995;123:612-6.
78. Kindermann I, Barth C, Mahfoud F, et al. Update on myocarditis. *J Am Coll Cardiol*. 2012;59:779-92.
79. Carlos D, Machado ER, de Paula L, et al. Evidence for eosinophil recruitment, leukotriene B4 production and mast cell hyperplasia following *Toxocara canis* infection in rats. *Braz J Med Biol Res*. 2011;44:319-26.
80. Rodríguez Morales AJ. Parasitología basada en evidencias: una nueva filosofía en el estudio y manejo de las enfermedades parasitarias. *Rev Cient Cienc Med*. 2009;12:38-41.
81. Turrientes MC, Perez de Ayala A, Norman F, et al. Visceral larva migrans in immigrants from Latin America. *Emerg Infect Dis*. 2011;17:1263-5.
82. Noya O, Losada S, Toledo M, et al. The multiple antigen blot assay: a simple, versatile and multipurpose immunoenzymatic technique. *Methods Mol Biol*. 2009;536:237-51.
83. Dziemian E, Zarnowska H, Kołodziej-Sobocińska M, et al. Determination of the relative avidity of the specific IgG antibodies in human toxocariasis. *Parasite Immunol*. 2008;30:187-90.